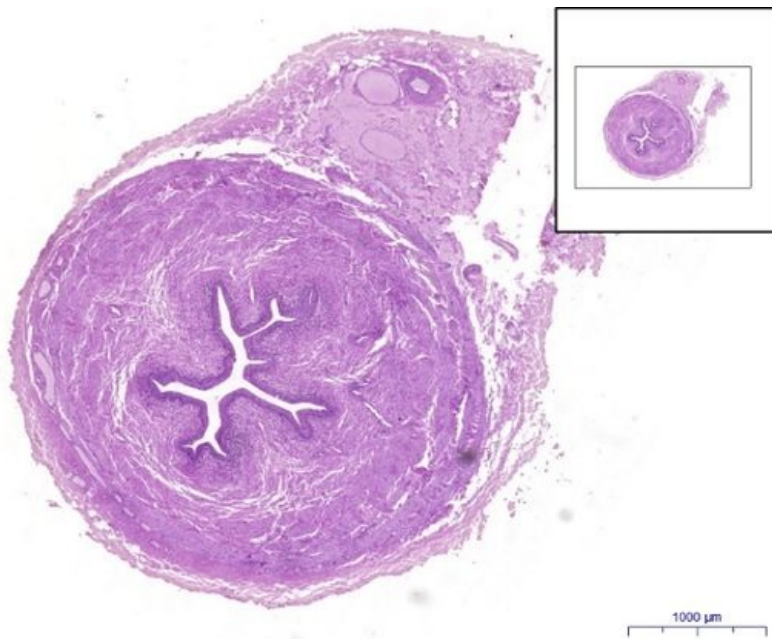


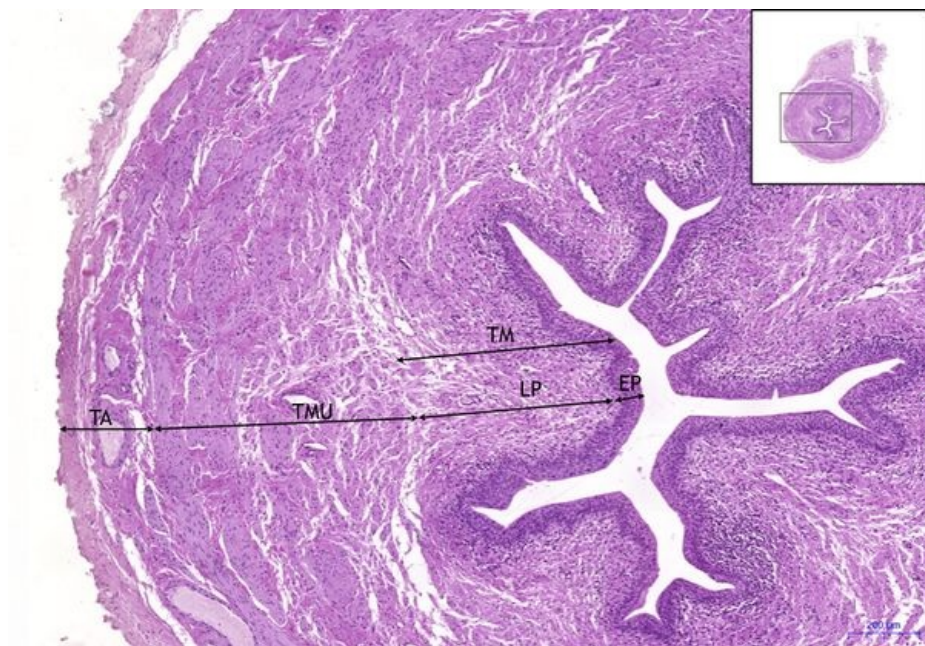
Ureter - HE

Ureter HE, 1,6x



Ureter:

Ureter HE, 5x



Ureter:

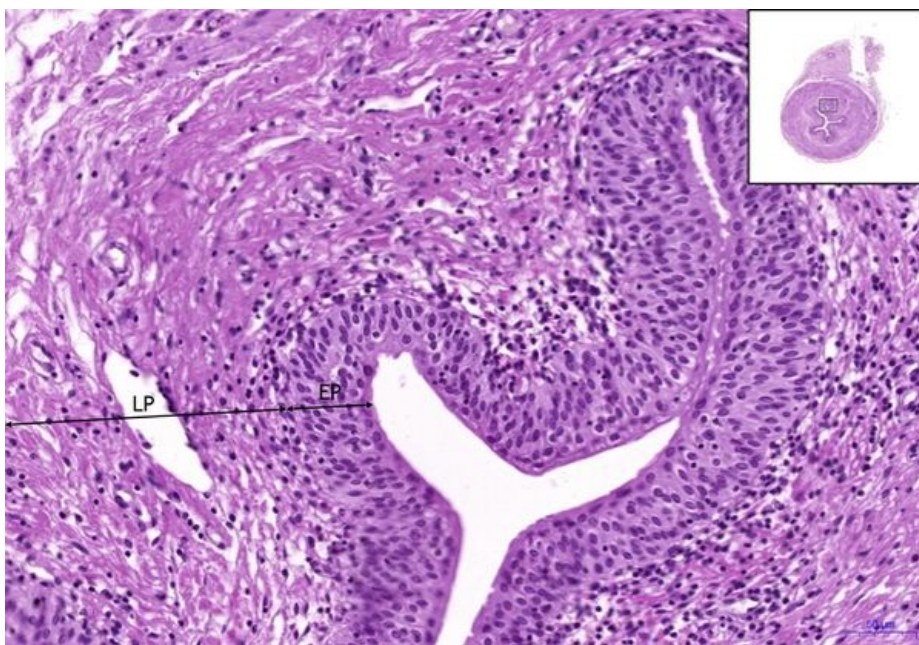
- 1) TM** – tunica mucosa
- a) EP** – přechodný epitel (urothel) / transitional epithelium (urothelium)
- b) LP** – lamina propria

- 2) TMU** – tunica muscularis
- 3) TA** – tunica adventitia

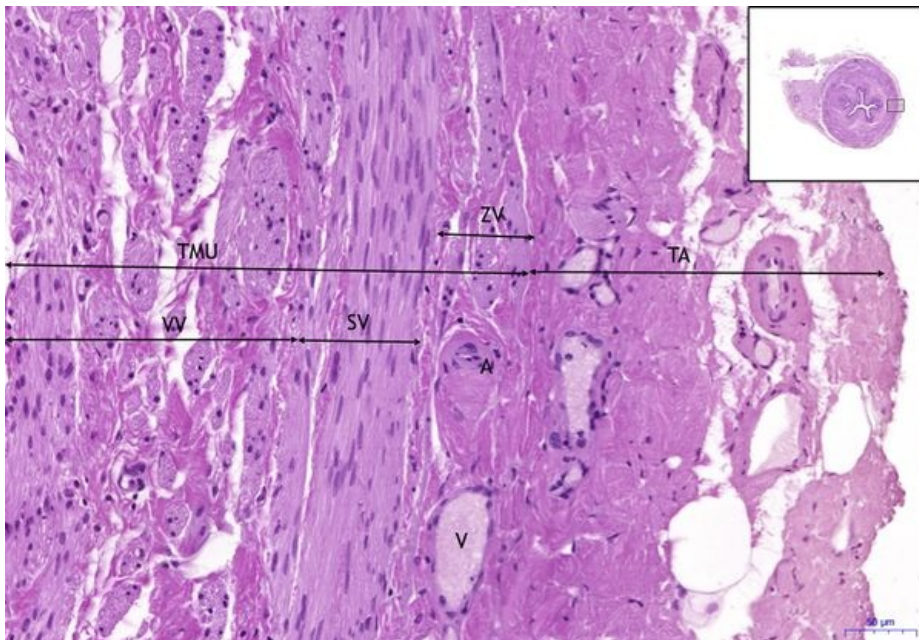
Ureter HE, 10x

Ureter:

- 1) TM** – tunica mucosa
- a) EP** – přechodný epitel (urothel) / transitional epithelium (urothelium)
- b) LP** – lamina propria



Ureter HE, 10x (2)



Ureter:

2) TMU – tunica muscularis

a) VV – vnitřní vrstva / inner layer

b) SV – střední vrstva / medium layer

c) ZV – zevní vrstva / outer layer

3) TA – tunica adventitia

a) A – artérie/artery

b) V – vena

Navigace

Navigace: Močový systém / Urinary system

← Preparát
U2

Zpět: Seznam
preparátů

Preparát U4
→