

Vývoj kůže

Kůže, *cutis*, největší orgán těla, má dvojí původ:

- *povrchová vrstva*, *epidermis*, vzniká z **ektodermu**;
- *hluboká vrstva*, **dermis** (*corium*), se vyvíjí z **mezenchymu** ležícího pod ektodermem.

Součástí kůže jsou také deriváty epidermis vznikající během prenatálního vývoje. Adnexa rozlišujeme **rohová** a **žlázová**.

Epidermis

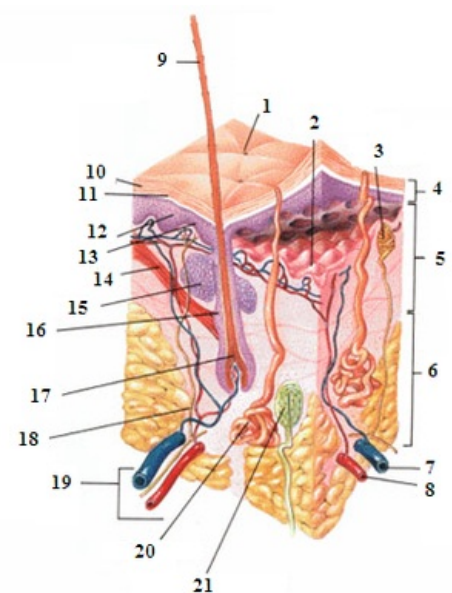
Nejprve je vyvíjející se zárodek pokrytý jednou vrstvou oploštělých buněk. Později kůže prochází stádií, která vedou k zesílení epidermis. Začátkem druhého měsíce se tento epitel rozdělí na vnější vrstvu oploštělých buněk, které tvoří **periderm** a **germinativní bazální vrstvu**. Periderm podléhá keratinizaci, odlupuje se a podílí se na tvorbě *vernix caseosa* (maz na povrchu těla zárodku, který zabraňuje maceraci amniovou tekutinou). Buňky bazální vrstvy proliferují a na konci 4. měsíce dávají vzniknout konečnému 4-vrstevnému uspořádání.

Definitivní epidermis tvoří:

1. **stratum basale**;
2. **stratum spinosum**;
3. **stratum granulosum**;
4. **stratum corneum**.

Stratum basale je zodpovědné za tvorbu nových buněk, zatímco stratum corneum se skládá z odumírajících keratinizovaných buněk, které tvoří odolný povrch epidermis. V tlustém typu kůže nacházíme mezi stratum spinosum a stratum granulosum ještě vrstvu **stratum lucidum**.

V pozdějším embryonálním období je epidermis osidlována buňkami pocházejícími z **neurální lišty**. Diferencují se v **melanocyty**, které ještě před narozením začínají produkovat melanin a distribuují ho do epidermálních buněk v epidermis a ve vlasovém folikulu. Tímto způsobem jsou kůže a rohová adnexa pigmentované. Epidermis osidlují také další buněčné populace – **Langerhansovy buňky** monocyto-makrofágového systému, které pocházejí z **mezodermu** a **Merkelovy buňky**.



Kůže

Dermis

Vyvíjí se z mezenchymu, který má původ v **dermatomech** somitů, **mezodermu laterální ploténky** a z **ektomezenchymu**, který osidluje obličejovou oblast zárodku. Tato vrstva vytváří **dermální papily**, které zasahují do nad ní uložené epidermis. Papily obsahují senzitivní zakončení nervových buněk a drobné kapiláry. Pod touto vrstvou se diferencuje **stratum reticulare**, obsahující množství elastických a kolagenních vláken.

Pod dermis se nachází tuková tkáň, **tella subcutanea**. Množství podkožního tuku je však do 6. měsíce vývoje minimální, proto má plod silně červenou barvu s viditelně prosvítajícími cévami.

Vernix caseosa

Vernix caseosa ochraňuje tvořící se kůži před nepřetržitým působením amniové tekutiny obsahující fetální moč, navíc ulehčuje porod plodu, který je díky mazu kluzký. Vernix je rovněž zmiňován v souvislosti s jeho možným antibakteriálním účinkem. *Vernix caseosa* je tvořen:

- odloučenými buňkami peridermu;
- *lanugem*, prvotním ochlupením plodu, které v pozdějším vývoji odpadá;
- sekretem kožních žlázek.

Objevuje se na povrchu těla přibližně ve dvacátém týdnu vývoje.

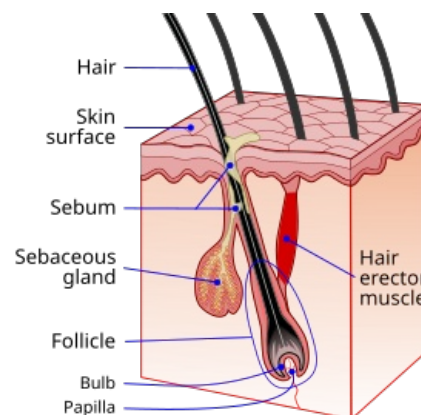
Chlupy

Vyrůstají z pochvy, která vznikla invaginací epidermis do dermis (škára). Nejdelší chlupy jsou vlasy. Na konci vlasové pochvy se vytváří vlasová cibulka, **bulbus pili**, a do ní se zanořuje **dermální papila**, která obsahuje cévy a nervová zakončení. Vřetenovité buňky v centru vlasového folikulu keratinizují a tvoří kořen vlasu, zatímco buňky na periferii folikulů jsou kubické a tvoří epitelovou pochvu kořene vlasu, **vlasový folikulus**.

Z okolního mezenchymu se okolo folikulů tvoří **vazivová pochva folikulů**. Do ní se upíná hladký sval **musculus arrector pili**, derivát mezenchymu. Neustálá proliferace epitelových buněk v bulbu vlasu vytlačuje vlas směrem nahoru a ke konci 3. měsíce se na povrchu embrya objevují první chlupy v oblasti obočí a horního rtu. První ochlupení **lanugo**, se odlučuje ještě před porodem a je nahrazeno hrubšími chlupy vyrůstajícími z původních vlasových folikulů. V epitelu vlasového folikulu vzniká pupen prominující do okolního mezenchymu. Buňky tohoto pupenu vytvářejí mazovou žlázu, **glandula sebacea**, která produkuje maz secernovaný do vlasových folikulů a dotud na povrch kůže.

Mléčná žláza

První náznak tvorby mléčné žlázy se objevuje ve formě pruhu ztlustělé epidermis, **mléčná lišta**. Sedmítýdennímu embryu probíhá tato lišta od axily až na vnitřní stranu stehna. Větší část mléčné žlázy brzy po jejím vzniku opět mizí a její malý úsek na hrudníku přetrvává a dále proliferuje do hloubky, do mezenchymu. Vytváří se 16 až 24 epitelových čepů, ze kterých vznikají malé, solidní pupeny. Ke konci prenatálního vývoje epitelové čepy luminizují a vytváří **mlékovody, ducti lactiferi** a z pupenů vznikají žlázové lalůčky. Ze začátku se mlékovody otevírají do malé epitelové jamky, ale brzy po porodu se tato jamka vyklenuje do bradavky.



Vlasový folikul

Odkazy

Související články

- Anatomie kůže | Kožní adnexa
- Fyziologie kůže
- Kožní transplantace

Externí odkazy

Vernix Caseosa - Wikipedia, the free encyclopedia (https://en.wikipedia.org/wiki/Vernix_caseosa)

Zdroj

- SADLER, T. W.. *Langmanova lékařská embryologie : Překlad 10. vydání*. 1. české vydání. Praha : Grada, 2011. 414 s. ISBN 978-80-247-2640-3.