

Vagina (histologie)

Pochva je jeden z vnitřních orgánů ženského pohlavního ústrojí. Histologická stavba stěny **vaginy** je členěna ve slizniční, svalovou a vnější, převážně vazivovou vrstvu. Přímou navazuje na **pars vaginalis cervicis uteri**.

Tunica mucosa

Lamina epithelialis obsahuje vrstevnatý dlaždicový nerohovějící epitel. Buňky tohoto epitelu v sobě mají četná glykogenová granula, proto se jejich cytoplazma ve světelném mikroskopu jeví jako světlá. Po rozpadu buněk dochází díky činnosti *Lactobacillus acidophilus* ke štěpení glykogenu na kyselinu mléčnou. V pochvě se tím utvoří kyselé prostředí (pH = 4), které ji brání pro infekčním vlivům. V průběhu menstruačního cyklu se mění výška epitelu (norma u dospělých žen činí přibližně 150 µm). Je pozitivně stimulován estrogeny

Vyšetření v rámci exfoliativní cytologie zahrnuje stěr buněk vatovou štětičkou.

Lamina propria mucosae zahrnuje řídké kolagenní vazivo, hojně jsou též zastoupená elastická vlákna. Nenachází se zde žádné žlázy, za to je zde výrazná lymfatická a neutrofilní infiltrace a přítomnost mnoha venózních plexů. Žilní pleteně zajišťují **transudaci tekutiny** – průnik tekutiny z krve do tkáně – se zvlhčením epitelu. Je rozdělena v papilární výběžky.

Hlen, který se nachází v pochvě, je produktem děložního krčku. Lubrikaci zajišťuje **Bartholiniho žláza** (obdoba Cowperovy žlázy u muže). Běžně se v ní vyskytuje zánět.

Tunica muscularis

Čítá snopce hladkých svalových buněk. *Vnitřní vrstva je cirkulární, vnější vrstva je longitudinální.*

Tunica adventicia

Je vystavěna hustším kolagenním vazivem a velkým množstvím elastických vláken. Nalezneme v ní větší cévy, složitější shluky nervů v plexech, ale i samostatná nervová ganglia.

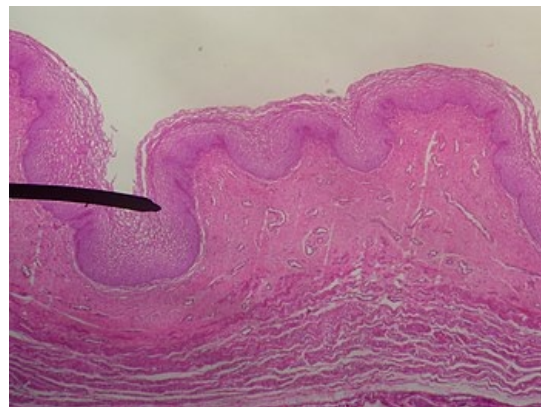
Odkazy

Související články

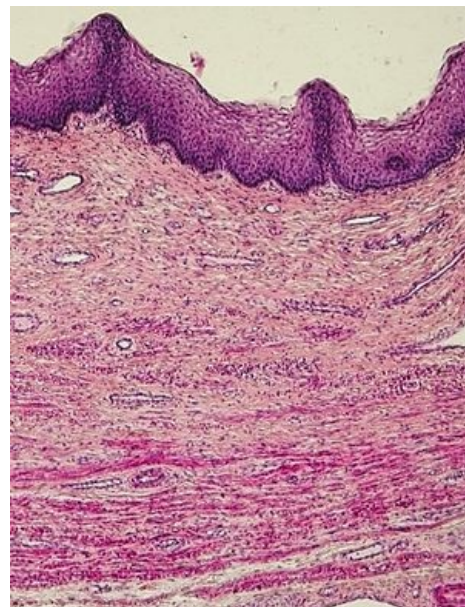
- Ženský pohlavní systém
- Cyklické změny v ženském těle
- Děloha
- Menstruační cyklus
- Placenta (histologie)
- Tuba uterina
- Ženský pohlavní systém (histologie)

Použitá literatura

- MESCHER, Anthony. *Junqueirovy základy histologie*. 1. vydání. Praha : Galén, 2018. 560 s. ISBN 978-80-7492-324-1.
- ŠRAJEROVÁ, Jana MUDr. *Dýchací systém* [přednáška k předmětu Histologie a obecná embryologie, obor Všeobecné lékařství, 1. LF UK]. Praha. 20. 03. 2020.



Vrstvy vaginálního epitelu



Změny epitelu vaginy u ženy v postklimakteriu