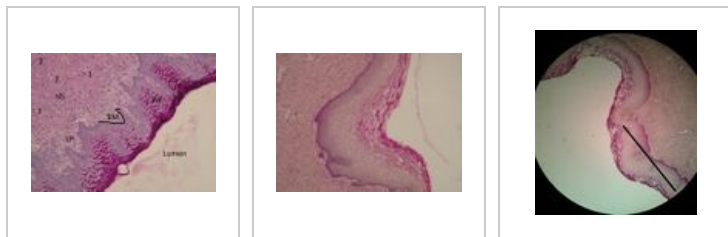


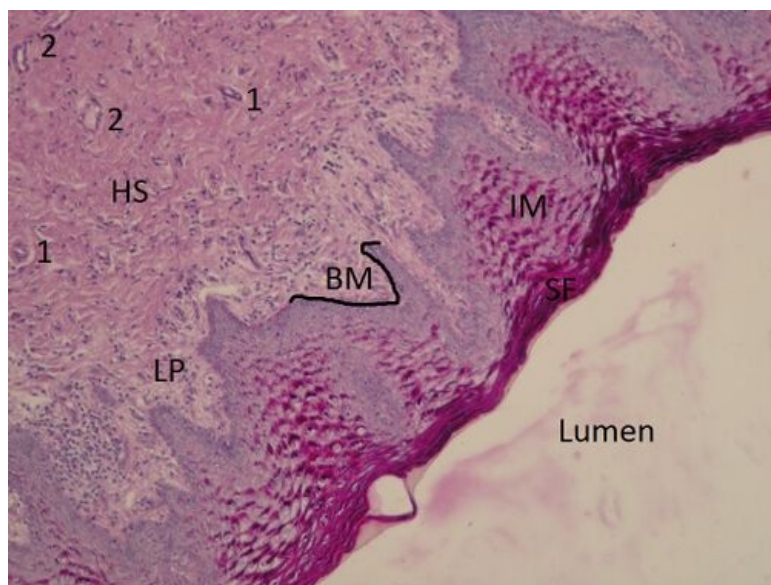
Vagina (preparát)

Vagina B34

Přehled



Preparát 1

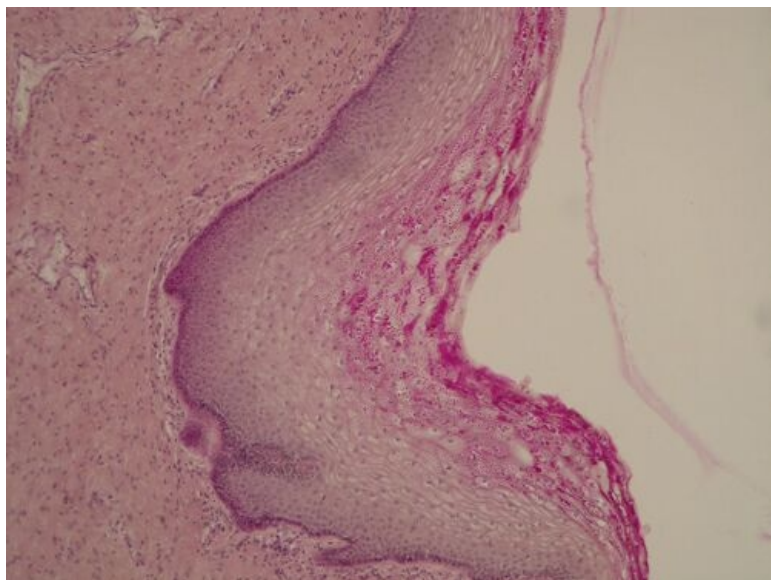


Název: Vagina (PAS + hematoxylin)

Popis: Epitel ve vagině je vrstevnatý dlaždicový nerohovějící. Povrchové buňky střeďají glykogen, a proto jsou zbarveny tmavě cyklámově (magenta) PAS reakcí. Jednotlivé vrstvy epitelu: stratum basale, stratum parabasale, stratum intermedium a stratum superficiale. Glykogen je střeďán ve stratum intermedium a superficiale.

1 - arterioly **2** - venuly **LP** - lamina propria **BM** - bazální membrána **IM** - stratum intermedium **SF** - stratum superficiale

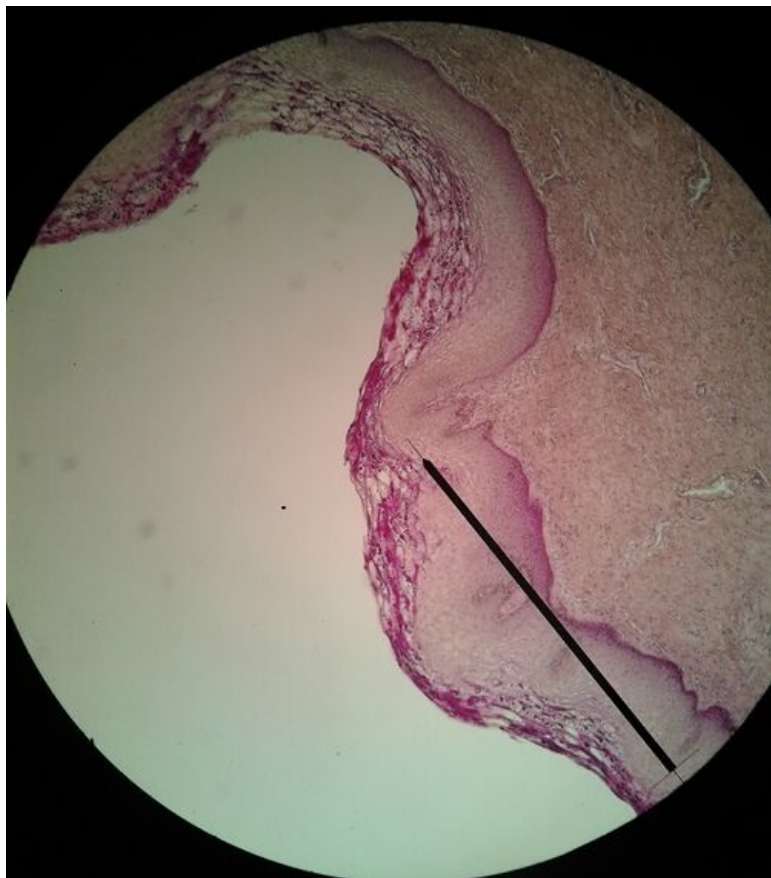
Preparát 2



Název: Vagina (PAS+hematoxylin)

Popis: Povrchový epitel ve vagině – vrstevnatý dlaždicový nerohovějící. Lamina propria je silná a neobsahuje žádné žlázy, zato zde můžeme vidět velké množství cév.

Preparát 3



Název: Vagina (PAS+hematoxylin)

Popis: Vrstevnatý dlaždicový epitel nerohovějící. Přehledné zvětšení.

Epitely

- Arterie svalová (preparát)
- Ledvina (preparát)
- Štítná žláza (preparát)
- Tlusté střevo (preparát)
- Vejcovod (preparát)
- Bronchus (preparát)
- Močový měchýř (preparát)
- Kůže břicha (preparát)
- Jícen (preparát)
- Vagina (preparát)
- Plíce (preparát)
- Tenké střevo (preparát)
- Pankreas (preparát)
- Parotis (preparát)
- Submandibularis (preparát)
- Mamma lactans (preparát)
- Mamma nonlactans (preparát)

- Žaludek fundus (preparát)
- Nadledvina (preparát)

Odkazy

- Modul Buněčné základy medicíny (3. LF UK)

Studijní materiály k preparátu

- Wikipedie: Vagina