

Van Buchemova nemoc



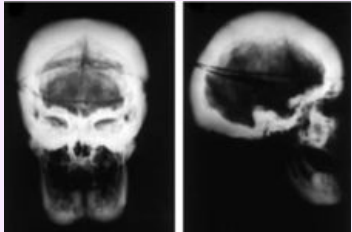
Van Buchemova choroba je velmi vzácné autozomálně recesivní onemocnění. Na celém světě je popsáno asi 30 případů a z toho přibližně polovina v holandských rodinách^[1]. Pacienti trpí hyperostózou. Onemocnění postihuje zejména kosti lebky, mandibuly, žebra, klavikulu a diafýzy dlouhých kostí. Objev mutace pro *SOST* gen vedl k vytvoření protilátek proti sklerostinu, které se považují za budoucnost léčby osteoporózy.^[2]

Odkazy

- Osteoporóza

Reference

1. BALEMANS, W, N PATEL a M EBELING, et al. Identification of a 52 kb deletion downstream of the SOST gene in patients with van Buchem disease. *J Med Genet* [online]. 2002, vol. 39, no. 2, s. 91-7, dostupné také z <<https://www.ncbi.nlm.nih.gov/pmc/articles/PMC1735035/?tool=pubmed>>. ISSN 0022-2593 (print), 1468-6244.
2. RECKER, Robert R, Charles T BENSON a Toshio MATSUMOTO, et al. A randomized, double-blind phase 2 clinical trial of blosozumab, a sclerostin antibody, in postmenopausal women with low bone mineral density. *J Bone Miner Res* [online]. 2015, vol. 30, no. 2, s. 216-24, dostupné také z <<https://www.ncbi.nlm.nih.gov/pubmed/25196993>>. ISSN 0884-0431 (print), 1523-4681.

Van Buchemova nemoc	
	
RTG kalvy - nárast kostní hmoty u van Buchemovy nemoci	
Klinický obraz	zvýšená produkce kostní hmoty, deformity kostí - hlavně lebky, mandibuly, klavikuly a diafýzy dlouhých kostí ^[1]
Příčina	52 kb delece na 17q12-q21 ^[1]
Diagnostika	klinický obraz, RTG
Incidence ve světě	asi 30 případů celosvětovo ^[1]
Klasifikace a odkazy	
MKN-10	M85.2 (https://mkn10.uzis.cz/prohlizec/M85.2)
OMIM	239100 (https://omim.org/entry/239100), 607636 (https://omim.org/entry/607636)
orphanet	ORPHA3416 (http://www.orpha.net/consor/cgi-bin/Disease_Search.php?lng=EN&data_id=3010)