

# Vazivo

Vazivo je nejrozšířenějším typem pojivové tkáně v lidském těle. Obsahuje **buňky obklopené velkým množstvím mezibuněčné hmoty**, která má gelovitou konzistenci a je **vyztužena vlákny**. Hlavní funkcí vaziva je spojení epitelové tkáně s ostatními tkáněmi (např. svalovina).

## Buňky vaziva

### Buňky fixní

Řadíme mezi ně buňky, které jsou ve vazivu **trvale usedlé**. Jejich prekurzorem je klasická mezenchymová buňka. Mezi fixní buňky patří: *fibroblast*, *fibrocyt*, *myofibroblast*, *retikulární buňka*, *melanocyt* a *adipocyt*.

### Buňky bloudivé (syn. volné buňky)

Buňky, které do vaziva **vcestovaly až druhotně**. Původem jde především o krevní buňky. Mezi bloudivé buňky patří: *heparinocyty*, *makrofágy* a *plazmatické buňky*.

Klasický způsob výkladu nahrává mylné představě, že buňky fixní se na místo dostaly výhradně během vývoje nebo během hojení chorobného procesu a setrvávají na místě do konce života, nebo do nějaké z pohledu buňky katastrofické události. Ve skutečnosti i buňky fixní mohou podléhat obměně podobně jako buňky volné, tedy buňky plánovaně zanikají nějakou formou plánované buněčné smrti a tvoří se nové. Rozdíl je jen v časové škále obměny a tedy i v podílu nových buněk. Zatímco životnost volných buněk se pohybuje obvykle v řádu dní až několika dní (výjimkou jsou například některé plazmatické buňky), fixní buňky mají životnost v řádu více let až desítek let, významná část fixních buněk tak de facto žije od okamžiku vývoje až do smrti organismu a bývá obtížné zachytit nově diferencované fixní buňky.

## Fixní buňky

### Fibroblast

Jde o základní buňku, která je **mitoticky i synteticky** aktivní. Je schopná vytvářet všechny typy **vláknité i amorfní** mezibuněčné hmoty (kolagen, elastin, GAG, multiadhezivní glykoproteiny atd.) Patří mezi **nejrozšířenější buněčný typ** ve vazivové tkáni. Stejně jako ostatní fixní buňky vzniká z *mezenchymu*.

**Protáhlý, hvězdovitý tvar** s mnoha nepravidelnými výběžky. Zhruba uprostřed buňky leží velké ovoidní jádro obsahující světlý euchromatin s výrazným bazofilním jadérkem. Uvnitř buňky se nachází mohutně rozvinuté GER a Golgiho komplex. Cytoplazma fibroblastu je **bazofilní**. Jakmile je fibroblast obklopen nově syntetizovanou extracelulární matrix, stává se z něho **fibrocyt**.

### Fibrocyt

**Klidová forma** vazivové buňky, která vzniká z *fibroblastu* obklopeného *extracelulární matrix*. **Ztrácí syntetickou i mitotickou aktivitu** a stává se **stavební oporou** vaziva. Buňka má vřetenovitý tvar a je menší než *fibroblast*. Obsahuje malé longitudinální jádro, které je menší a tmavší, než u *fibroblastu* a jeho cytoplazma je **acidofilní** (méně GER, než u fibroblastu). Fibrocyty se **mohou zpětně přeměnit ve fibroblasty** (např. při hojení ran).

### Myofibroblast

Velmi připomíná *fibroblast*, ale má některé vlastnosti společné s hladkou svalovinou. Vytváří *α-hladkosvalový aktin*, který se ukotvuje do *denzních tělísek* po okraji buňky. Takto ukotvený *aktin* probíhá buňkou napříč a **umožňuje její kontrakci**. Od svalové buňky se odlišuje tím, že **nemá bazální membránu**.

### Retikulární buňka

Varianta *fibroblastu* specializovaná na **tvorbu retikulárních vláken**, která vznikají z prekurzorů kolagenu typu III. Vzniká z *mesenchymu*. Má **hvězdovitý tvar s velmi dlouhými výběžky**, které se vzájemně dotýkají a vytváří **trojrozměrnou síť**. Výběžky retikulárních buněk jsou s retikulárními vlákny v kontaktu. Toto spojení vytváří **opěrnou síť** pro bloudivé buňky (*makrofágy*, *lymfocyty*, *krvetvorné buňky*). Retikulární buňky se vyskytují především v periferních lymfatických orgánech, kromě thymu, ve kterém vytváří nosné vazivo.

### Melanocyt

**Pigmentová buňka** nepravidelného tvaru, která vzniká z **neuroektodermu** (ne mesenchym!!). Uvnitř buňky se syntetizuje a shromažďuje hnědý pigment *melanin*. Buňky obsažené ve vazivu mají hvězdovitý tvar. Některé melanocyty pomocí výběžků **komunikují s buňkami epitelu** (uvolňování pigmentů). Takové buňky tvoří výběžky pouze v části, která s epitelem komunikuje. Na opačné části buňky leží jádro. Dále jsou v buňce obsaženy *mitochondrie*, GER a SER.

### Tuková buňka (adipocyt)

Ve vazivu se nachází buď jednotlivě, nebo v malých skupinách. Prekurzorem je **adipoblast** (z *mezenchymové* prekurzorové buňky). Ve vazivu patří k nápadně **velkým buňkám**. Z krevního oběhu vychytávají neutrální lipidy, které **shromažďují** (ve formě triglyceridů), **umožňují jejich látkovou přeměnu** a zpětně **uvolňují**. Od okolních struktur jsou **odděleny zevní laminou**, která se podobá bazální lamině epitelu. Adipocyt je základní složkou tukové tkáně a může tvořit až 30 % hmotnosti těla. Na běžných histologických preparátech se adipocyty jeví jako prázdné buňky (tuky byly extrahovány při tvorbě preparátu).

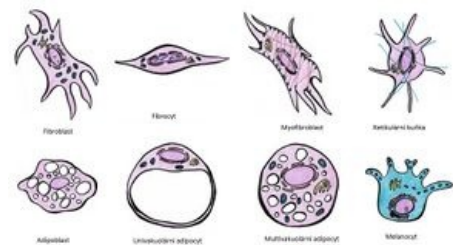
Dle formy uskladnění tuku uvnitř buňky rozdělujeme adipocyty na dvě skupiny – *multivakuolární* a *univakuolární*.

### Univakuolární adipocyt

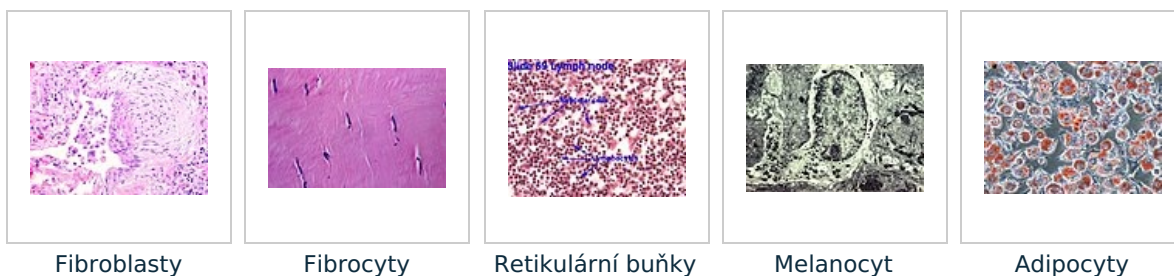
Sférická buňka, která je z větší části tvořena **jednou velkou tukovou kapénkou**. Cytoplazma spolu se silně oploštěným jádrem a ostatními buněčnými organelami je **vytlačena na periferii** buňky. *GER* a *Golgiho komplex* jsou málo vyvinuty, zatímco *SER* je vyvinuto mohutně. Také obsahuje pinocytotické vezikuly a *mikrotubuly*. Univakuolární adipocyty tvoří hlavní součást **bílé tukové tkáně**.

### Multivakuolární adipocyt

Buňka obsahující velké množství **drobných kapének tuku**. Sférické jádro je umístěno nepravidelně, spíše ve středu buňky. V cytoplasmě se nachází velké množství mitochondrií. Tvoří hlavní součást **hnědé tukové tkáně**. Chemickou energií přeměňují na teplo (termoregulační funkce hnědé tukové tkáně u novorozenců).



Buňky fixní



## Buňky bloudivé

Vznikají v **červené kostní dřeni**. Jejich prekurzorová buňka je *hemocytoblast*. Do vaziva se dostávají krevním oběhem.

### Makrofág (histiocyty)

Diferencuje se z krevních **monocytů**, které po průniku do vaziva dozrávají v makrofágy. Tvar buňky je **proměnlivý**, tvoří velké množství výběžků. Uvnitř buňky se nachází jádro ledvinovitého tvaru, velké množství lysozomů a elementy cytoskeletu. *GER* a *Golgiho komplex* jsou mohutně vyvinuty. Histiocyty se pohybují **améboidně**. Patří do monocytomakrofágového systému, tudíž má **schopnost fagocytózy**.

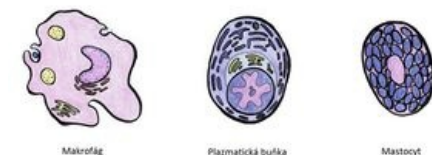Makrofágy jsou součástí imunitního systému. Jsou schopny fagocytovat **poškozené** nebo **odumřelé buňky**, případně **cizorodé buňky, částice** a **mikroorganismy**. Vytvářejí silně reaktivní částice se schopností pohlcené organismy ničit. Uvolňují protizánětlivé mediátory. Vyskytují se především v řídkém vazivu podél kapilár.

### Plazmatická buňka (plazmocyt)

Plazmocyty jsou ovoidní, až sférické buňky. Jejich charakteristický vzhled je způsoben **excentricky uloženým jádrem**, které je posunuto k jednomu pólu buňky. V jádře se střídá tmavý *heterochromatin* se světlým *euchromatinem* a vytvářejí loukoťovité uspořádání. Obsahují velké množství cytoplazmy, která je vyplněna bohatým *GER* (intenzivní proteosyntéza). V blízkosti jádra se nachází světlá část cytoplazmy, která odpovídá místě výskytu *Golgiho aparátu*. **Vznikají z B-lymfocytů** a jsou zodpovědné za **humorální imunitu** (produkce protilátek). Ve vazivu se vyskytují velmi málo, většinou jsou obsaženy v místech, kde do těla snadno pronikají bakterie a cizorodé látky.

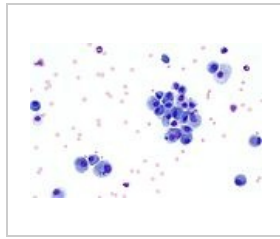
### Mastocyt (heparinocyt)

Poměrně **velká buňka ovoidního tvaru**, také se nazývá jako *buňka žírná*. Jejich cytoplazma je vyplněna velkými **bazofilními granuly**. Bazofilní granula jsou naplněná především heparinem a histaminem, které vykazují metachromázii (při barvení je výsledný odstín barvy jiný než použitého barviva), barví se toluidinovou modří. Vyskytují se v řídkém kolagenním vazivu sliznic orgánů trávicího a dýchacího systému. Jsou důležité pro správný průběh zánětlivé reakce. Zprostředkovává **alergickou reakci těla** na antigen. Membrána mastocytu má afinitu k

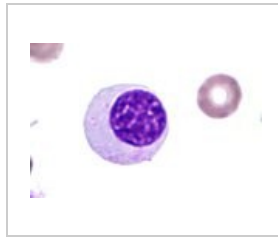


Bloudivé buňky

IgE. Když dojde k navázání antigenu na IgE dochází k **vyplavení bazofilních granul** (degranulace) do mezibuněčného prostoru. K tomuto jevu může dojít i při podráždění chemickými či fyzikálními vlivy.



Makrofágy



Plazmocyt

## Mezibuněčná hmota vaziva

### Vlákná vaziva

#### Kolagenní vlákna

Makroskopicky mají bílou, až stříbřitou barvu. Nejsou větvená, mají **vysokou odolnost v tahu**, ale jsou **málo roztahitelná**. Obsahují aminokyseliny: glycin, prolin, hydroxyprolin. Vzhledem k tomu, že je glycin nejmenší aminokyselinou, umožňuje prostorové uspořádání kolagenu do **trojšroubovice**.

Rozlišujeme několik typů kolagenu

- **Kolagen I** – (nejčastější typ, 90%) – Tvořen fibrilami, které tvoří **svazky vláken**. Jednotlivá vlákna jsou **silná a odolná** v tahu. Obsažen ve *škáře, tvoří organickou složku kostní tkáně, vazy, šlachy, fascie*.
- **Kolagen II** – tenká velmi jemná, těžce viditelná vlákněnka, která **netvoří svazky**. Obsažen v *hyalinní a elastické chrupavce*.
- **Kolagen III** – spolu s retikulárními buňkami se podílí na stavbě **opěrné sítě mizních orgánů**. Obsažen ve *stěně tepen, žil i mizních cév, tvoří vlákna lymfatických orgánů a kostní dřeně*.
- **Kolagen IV** – nevytváří fibrily, namísto jich tvoří **plošné zesíťované vrstvy**. Vytváří *vrstvičku v lamina densa v bazální membráně, případně v zevní lamině epitelů, endotelu, svalových, tukových a gliových buněk*.
- **Kolagen V** – vyskytuje se **společně s kolagenem typu I**, je přítomen pouze v malém množství, ale jeho přítomnost může **ovlivnit vlastnosti** kolagenu I. Obsažen například v *placentě*.
- **Kolagen VII** – umožňuje soudržnost mezi bazálními buňkami epitelu, lamina densa a lamina fibroreticularis. Vyskytuje se v *bazální membráně vícevrstevnatého dlaždicového epitelu*.

#### Elastická vlákna

Tato vlákna jsou produkována **fibroblasty a hladkými svalovými buňkami**. Hlavní složkou je **elastin**, který má nažloutlou barvu, tudíž i nahromadění elastických vláken se jeví žlutě. Obsahuje aminokyseliny: *glycin, prolin, valin, dezmozin a izodezmozin*. V tahu jsou **méně odolná** než vlákna fibrilární, ale jsou mnohem **pružnější**. Mají schopnost se roztáhnout a zpětně vrátit až na dvojnásobek své klidové délky. Vlákna jsou rozvětvená a mohou se spojovat v prostorové sítě.

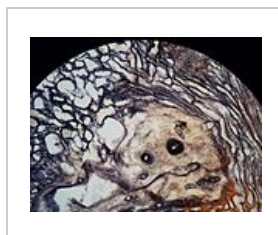
Elastická vlákna se nacházejí například jako **elastické membrány stěn velkých tepen**, v menší míře i u středně velkých tepen, ve stěně průdušinek, ve žlutých vazech mezi obratli a ve stěně pochvy. V histologii barvíme elastická vlákna *orceinem, rezorcin-fuchsinem, případně Verhoeffovým železitým hematoxylinem*.

#### Retikulární vlákna

Vlákna s **tenkým průměrem a slabým kontrastem**, z toho důvodu nejsou příliš patrná. Produkují je *retikulární buňky, fibroblasty a hladké svalové buňky*. Slouží jako kostra pro lymfatické struktury, zároveň vytváří síť, která obsahuje lymfocyty. V histologických preparátech je lze zviditelnit pomocí **PAS reakce**. Vyskytuje se například v **mizních uzlinách**, kostní dřeni, slezině, vytváří lymfatické orgány (*výjimka thymus – retikulární epitel!*).



Kolagenní vlákna



Retikulární vlákna

### Základní hmota amorfní

Prázdné prostory mezi buněčnou a vláknitou složkou vyplňuje hmota amorfni. Ta je viskózní, bezbarvá, průsvitná s vysokým obsahem vody. Skládá se především z glykosaminoglykanů (GAG), proteoglykanů (PG) a multiadhesivních proteinů. Tyto látky na sebe dovedou vázat velké množství vody.

## Glykosaminoglykany

Komplex proteinů a polysacharidů, též označovány jako mukopolysacharidy. Dlouhé lineární řetězce složené z velkého množství disacharidových jednotek. Vyskytují se především jako sulfonované. GAG podmiňují bazofilii a hydrofilii amorfni hmoty.

Jedním z nejdůležitějších GAG je **kyselina hyaluronová**.

Velmi dlouhá a silně hydrofilní molekula GAG. Podmiňuje řidší konzistenci vaziva. Je **hlavní součástí vaziva**. Váže na sebe velké množství vody, díky čemuž vytváří viskózní gel. Velké množství vody **ovlivňuje difuzi** látek mezibuněčným prostorem. Také slouží jako významná **imunologická bariéra** (obrana proti mikrobům). Vyskytuje se ve všech typech pojiv, zejména ve *sklivci, chrupavkách a synoviální tekutině*.

## Proteoglykany

Složený z **proteinového vlákna**, na které je kovalentně navázán **alespoň jeden řetězec GAG**. Ovlivňují difuzi látek ve tkáni. Vyskytují se v intersiciálním prostoru pojiv a dalších tkání, na buněčných površích a jako složka lamina basalis. Mezi nejčastější PG patří: aggrecan, versican, perlecan, decorin, lumican, syndecan, serglycin.

## Multiadhesivní proteiny

Glykoproteiny, které tvoří prostředníky mezi buňkou a matrix. Mezi ně řadíme:

- *Fibronektiny* - tvořeny fibroblasty, retikulárními buňkami, makrofágy, endothelem a dalšími buňkami, vazbu na matrix uskutečňují například kolagenní a retikulární vlákna;
- *lamininy* - produkují všechny typy buněk, vytvářejí lamina basalis, mohou tvořit molekulové sítě, nejdůležitější adhezní molekuly bazální laminy, váží se prostřednictvím proteinů a proteoglykanů.

# Druhy vaziva

## Mezenchym

Embryonální tkáň vzniklá z mezodermy, je **základem pro vývoj** všech druhů pojiv, krevních elementů, hladkého svalstva a cév krevních i lymfatických. Obsahuje nediferencované mezenchymové buňky. Výběžky těchto buněk jsou vzájemně spojeny komunikačními spoji (gap junctions) a vytváří tak prostorovou síť. Prázdné prostory sítě jsou vyplněny **rosolovitou matrix**, která je tvořena především hyaluronátem vázajícím vodu.

*Výskyt: Embryonální tkáň*

## Rosolovité vazivo

Druh vaziva, který obsahuje **především hmotu amorfni** (hyaluronát). V menším množství pak jemná kolagenní a retikulární vlákna. Z buněčné složky obsahuje fibroblasty.

*Výskyt: Vazivo zubní dřené, pupečník (Whartonův rosol), duhovka*

## Řídké kolagenní vazivo

**Nejčastější typ vaziva** v lidském těle. Obsahuje menší množství vláken, než buněk a základní hmoty.

Nejhojnějšími buňkami jsou fibroblasty a makrofágy. Kolagenní vlákna především typu I a III, dále elastická i retikulární vlákna. Řídké kolagenní vazivo má jemnou konzistenci, je ohebné a dobře vaskularizované. Slouží jako složka **podpurná, vyživovací** a prostředník pro výměnu látek mezi krví a buňkami.

*Výskyt: Vmezeřené prostory mezi svalovými vlákny a fasciemi, podpora epitelových tkání, papilární vrstva dermis, obaluje lymfatické a krevní cévy, v serózních blánách, ve žlázách a sliznicích*

## Husté kolagenní vazivo

Vazivo složením podobné řídkému kolagennímu vazivu, ale **převažují v něm kolagenní vlákna** na úkor amorfni hmoty. Je méně ohebné a lépe odolné mechanickým vlivům. Nejčastěji se vyskytující buňky jsou fibrocyty a fibroblasty, avšak v menší míře, než v řídkém kolagenním vazivu.

Dle uspořádání vláknem můžeme husté kolagenní vazivo rozdělit na:

### Uspořádané

Silná, souběžně uspořádaná vlákna kolagenu I. Uspořádání slouží pro velkou mechanickou odolnost v jednosměrné zátěži, což umožňuje dobrou odolnost v tahu. Dále se v matrix vyskytuje menší množství vláken elastických a proteoglykanů. Mezi vlákna se nachází nepatrné množství fibroblastů (tendinocytů), které vytvářejí křídlaté výběžky, kterými mezi sebou komunikují (gap junctions).

*Výskyt: Šlachy, retinacula*

### Neuspořádané

Vlákná kolagenu I, která vytváří trojrozměrnou síť. Ta zaručí větší pevnost vaziva při mechanické námaze ve všech směrech.

*Výskyt: Dermis, obaly orgánů, sclera*

## Retikulární vazivo

Specializovaná řídká pojivová tkáň. Slouží jako **kostra pro kostní dřeň a lymfatické orgány** (lymfatické uzliny, slezina). Retikulární buňky mají **hvězdovitý tvar** a svými výběžky se dotýkají. Vytváří tak **trojrozměrnou síť**. Retikulární buňky jsou schopny vytvářet **kolagen typu III**, proteoglykany a adhesní proteiny. Ve vzniklých okách mezi buňkami se mohou vyvíjet **bloudivé buňky**. Retikulární vlákna obsahují kolagen typu III a také kolagen typu I. Vlákna jsou **obklopena výběžky** retikulárních buněk. Vytvářejí tak nosnou konstrukci, na které jsou uchyceny retikulární buňky.

*Výskyt: Kostní dřeň, lymfatické uzliny, slezina*

## Elastické vazivo

Svazky silných, **paralelně uspořádaných** elastických vláken, doprovázených malým množstvím vláken kolagenních (aby nedošlo k přetržení elastických vláken při velké námaze). Mezi vlákny se vyskytují ploché fibroblasty. Elastické vazivo je **velmi pružné** a díky velkému výskytu elastických vláken má nažloutlou barvu.

*Výskyt: ligg. flava páteře, lig. suspensorium penis, lig. vocale*

## Tukové vazivo

Skládá se především z adipocytů, které jsou schopny syntetizovat lipidy (triacylglyceroly) v podobě tukových kapének. Každý adipocyt má vlastní bazální laminu a obklopují ho retikulární vlákna (z toho důvodu jsou na preparátech poměrně zřetelné).

Tukové vazivo se vyskytuje ve dvou formách:

### Bílé tukové vazivo

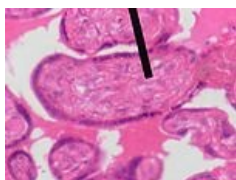
Řídké vazivo, ve kterém převládají **univakuolární adipocyty**. Mezi nimi se vyskytují kolagenní a retikulární vlákna, která vytváří **vazivová septa** a tím oddělují adipocyty do jednotlivých tukových lalůčků. Lipidy uvnitř adipocytů jsou uskládány jako **zásobárna energie** a uvolňovány v případě potřeby těla. Dále slouží jako **izolační vrstva** proti ztrátám tepla, **stavební materiál** (chodidlo) nebo **k udržení orgánu ve své poloze** (oční koule, ledvina). Strukturální tuk je využíván pro tvorbu energie pouze za extrémních podmínek (např. mentální anorexie, chronická podvýživa, kachektizující nádorové onemocnění). Samotné adipocyty jsou schopny vytvářet různé působky a **hormony**.

*Výskyt: Podkoží, obal orgánů břišní dutiny, uvnitř očnice, tukové těleso ve tváři, chodidlo, kolem věnčitých cév srdce.*

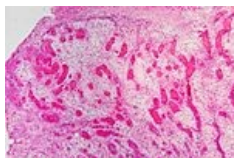
### Hnědé tukové vazivo

Specializovaný typ tukového vaziva. Obsahuje **multivakuolární adipocyty**, které mají hnědou barvu. Toto hnědé zbarvení je podmíněno především **velkým množstvím mitochondrií**. Mitochondrie v hnědé tukové tkáni jsou specializované pro tvorbu tepla (nikoliv ATP). *Výskyt: Především u novorozenců a kojenců v mezilopatkové oblasti, u dospělých lidí velmi výjimečně, například v krční a supraklavikulární oblasti.*

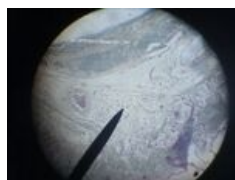
 *Podrobnější informace naleznete na stránce tuková tkáň.*



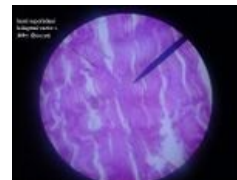
Mezenchym



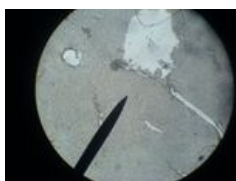Řídké vazivo



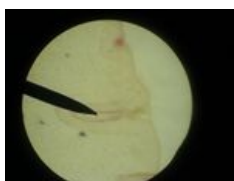Kolagenní vazivo



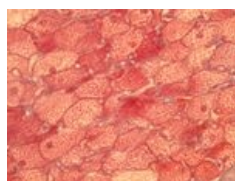
Husté vazivo  
uspořádané



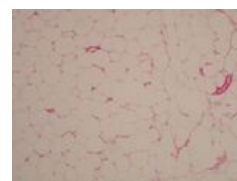
Retikulární vazivo



Tukové vazivo



Hnědá tuková tkáň



Bílá tuková tkáň

## Odkazy

## Virtuální mikroskop



Husté neuspořádané kolagenní vazivo - AZAN (<https://mikroskop.wikiskripta.eu/?idx=20020+>)

### Související články

- Chrupavka
- Kost
- Epitel
- Pojiva

### Použitá literatura

- JUNQUEIRA, L. Carlos, José CARNEIRO a Robert O. KELLEY. *Základy histologie*. 7. vydání. Jinočany : H & H, 1997. 502 s. a LANGE medical book; ISBN 80-85787-37-7.
- BALKO, Jan, Zbyněk TONAR a Ivan VARGA, et al. *Memorix histologie*. 1. vydání. Praha : TRITON, 2016. 529 s. ISBN 978-80-7553-009-7.