

# Vena subclavia

**Vena subclavia** (*žíla podklíčková*) je žíla, která navazuje na *v. axillaris*. Za hranici těchto dvou žil se považuje průchod před úponem *m. scalenus anterior* na první žebro. Žíla tedy neprochází skrz *fissura scalenorum*, na rozdíl od stejnojmenné tepny. V **angulus venosus** se spojuje s *v. jugularis interna*, čímž vzniká *v. brachiocephalica*. Probíhá před cupula pleurae, dorsálně od *m. subclavius*. Před *angulus venosus* jsou v žíle chlopně.

## Přítoky

*V. subclavia* přijímá jen menší přítoky. Většina žil, které provázejí větve *a. subclavia*, ústí do *v. brachiocephalica* a do *v. jugularis interna*.

Do *v. subclavia* mohou ústít **vv. pectorales** z mm. pectorales, eventuálně celý kmen **v. thoracoacromialis**. Dále může do této žíly ústít **v. transversa colli** nebo její osamostatněná hluboká větev – **v. dorsalis scapulae**.

## Centrální žilní katetrizace

Tato žíla je jedním z nejčastějších míst pro zavedení CŽK. Ačkoliv je zde poměrně vysoké riziko poškození plic (*cupola pleurae* se nachází jen asi 0,5 cm za žílou), při punkci cévy se zde dá dobře orientovat podle anatomie podklíčkové oblasti. Mezi další výhody patří relativní pohodlí pacienta i jednoduché ošetřování. <sup>[1]</sup>

## Odkazy

### Související články

- Vena brachiocephalica

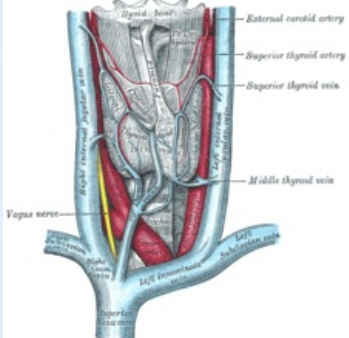
### Reference

- Studijní materiály LF3 pro anesteziologii ([http://old.lf3.cuni.cz/studium/materialy/anesteziologie/Skripta\\_AR\\_cast\\_5.doc](http://old.lf3.cuni.cz/studium/materialy/anesteziologie/Skripta_AR_cast_5.doc))

### Použitá literatura

- ČIHÁK, Radomír a Miloš GRIM. *Anatomie 3. 2.*, upr. a dopl vydání. Praha : Grada, 2004. 673 s. sv. 3. ISBN 80-247-1132-X.

**vena subclavia**  
žíla podklíčková



**TA** A12.3.00.001 (<http://www.unifr.ch/iffaa/Public/EntryPage/TA98%20Tree/Entity%20TA98%20EN/12.3.06.027%20Entity%20TA98%20EN.htm>)

**Pokračuje z** vena axillaris

**Přítoky** vv. pectorales,  
v. thoracoacromialis,  
v. transversa colli,  
v. dorsalis scapulae

**Vlévá se do** vena brachiocephalica a  
v. jugularis interna

**Soutok s** v. jugularis interna