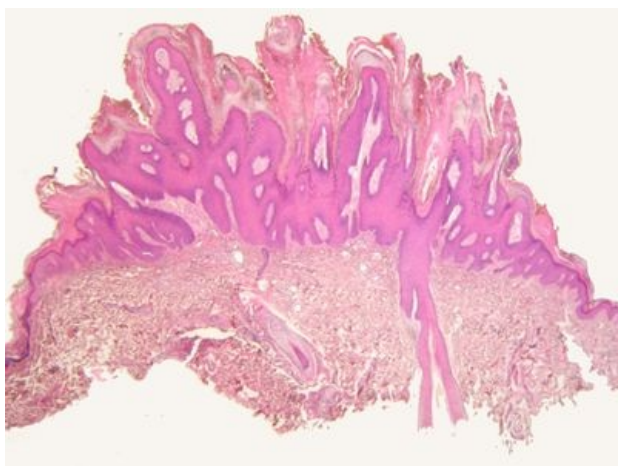
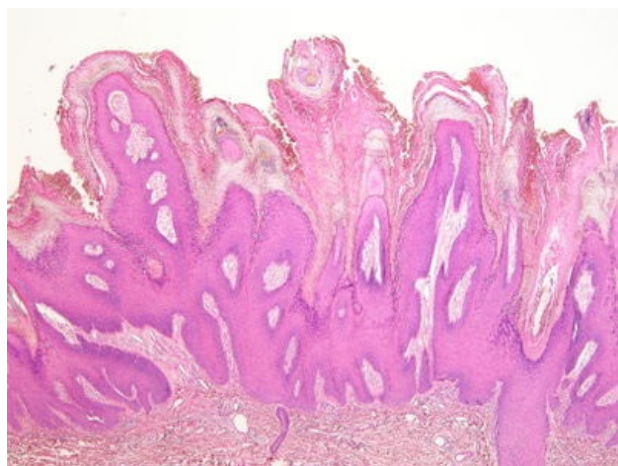


# Verruca vulgaris (preparát)

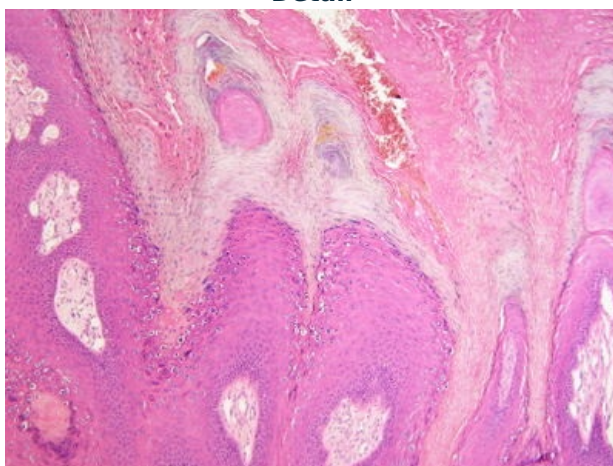
Přehledné zobrazení



Zvětšení



Detail



**Verruca vulgaris** je projev virové infekce na kůži, konkrétně se jedná o **benigní dlaždicobuněčnou papilomatózní lézi**. Bradavičky se nacházejí kdekoli na těle, nejčastěji na rukách. Mohou být jednotlivé i mnohočetné. V okolí větší (mateřské) bradavice se často vysévají menší (dceřiné) bradavičky. Přenáší se přímým, ale i nepřímým (bazén, hračky, ...) kontaktem.

## Příčina

Vznikají po infekci HPV typy 1, 2, 4, 7. <sup>[1]</sup>

## Makroskopie

Vyvýšené hrbolky s drsným povrchem tvořeným navrstvenou rozpraskanou rohovinou. Velikostí se pohybují od špendlíkové hlavičky po několik centimetrů v průměru.

## Mikroskopie

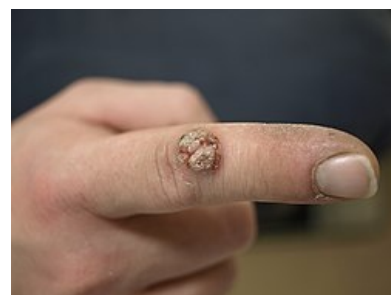Papilomatózní epidermální hyperplazie s akantózou; ztlustělým stratum corneum (hyperkeratóza), s nedokonalou keratinizací zejména na špičkách papil (tzv. stromečkovitá parakeratóza); s rozšířeným stratum granulosum s hrubými bazofilními keratohyalinními granuly; v povrchových vrstvách epitelu s vakuolizovanými keratinocyty s bazofilními, nepravidelnými jádry v okolí se světlým halo (koilocytóza).

## Diferenciální diagnostika

Nutné odlišení od jiných typů veruk (seborrhoica, plana, plantaris, filiformis, ...), dalších typů epidermální hyperplazie a dlaždicobuněčného karcinomu.

## Prognóza a komplikace

U léze zpravidla **nedochází** k maligní transformaci. Může dojít ke spontánnímu vyhojení, většinou je ovšem nutná terapie, která je obtížná. Onemocnění i po chirurgickém zákroku často **recidivuje**.



*Verruca vulgaris*

# Odkazy

## Související články

- HPV
- Prekancerózy

## Externí odkazy

- Verruca vulgaris (virtuální preparát) (<http://www.patologie.info/vip/preparat.php?detail=150>)

## Reference

1. ŠTORK, Jiří, et al. *Dermatovenerologie*. 2. vydání. Praha : Galén, 2013. 502 s. s. 123–124. ISBN 978-80-7262-898-8.

## Použitá literatura

- POVÝŠIL, Ctibor, Ivo ŠTEINER a Jan BARTONÍČEK, et al. *Speciální patologie*. 2. vydání. Praha : Galén, 2007. 430 s. ISBN 978-807262-494-2.
- BRYCHTOVÁ, Svetlana a Alice HLOBILKOVÁ. *Histopatologický atlas*. 1. vydání. Praha : Grada, 2008. 112 s. ISBN 978-80-247-1650-3.
- ŠTORK, Jiří, et al. *Dermatovenerologie*. 2. vydání. Praha : Galén, 2013. 502 s. ISBN 978-80-7262-898-8.