

Vezikoureterální reflux

Jako **vezikoureterální reflux** se označuje nález zjištěný při klasické rentgenové mikční cystourethrografii (MCUG) – po zacévkování měchýře s infúzí krystaloidu s jodovým kontrastem (v poloze na zádech). Má **5 stupňů** dle mezinárodní klasifikace:

- I – reflux do dolní části nerozšířeného ureteru,
- II – reflux až do pánvičky, která není rozšířena,
- III – ureter a pánvička jsou rozšířeny, kontury kalichů zachovány,
- IV – výrazné rozšíření, kontura kalichů otupena,
- V – masivní dilatace dutého systému, kalichy jsou konvexní.

Pasivní reflux

moč se vrací směrem k ledvině již v průběhu plnění měchýře.

Aktivní reflux

objevuje se až při mikci.

Výskyt

Vyskytuje se často u pacientů s močovou infekcí – u pyelonefritid je přítomen až v 50 %, dále u vrozených vývojových vad (ureter duplex, ektopie ureterálních ústí,...).

Patogeneze

Reflux má patrně i genetický podklad – pokud je u jednoho dítěte, pravděpodobnost, že bude i u dalších je asi 25 %.

- Hlavní mechanismus uzávěru ureteru je jeho šikmý průchod stěnou močového měchýře a tlak detrusoru a trigona,
- u dětí toto ústí často maturuje opožděně, nižší stupně refluxu často spontánně mizí,
- samotný reflux patrně není nebezpečný pro vznik jizev, poškozuje ledvinu, když je přítomna močová infekce.

Klinický obraz

Klinicky se projevuje jako **recidivující močové záněty**, často pod obrazem pyelonefritidy. Při velkých refluxech – *dvojitá mikce* – při močení se dostane hodně moče do ureterů, vymočí se málo a poté přichází další nutkání na močení. Prvním příznakem může být i hypertenze a ji provázející symptomy.

Vyšetření

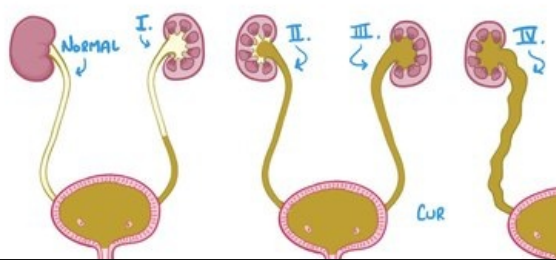
- Cystografie,
- uroflowmetrie,
- IVU (stav HCM),
- radioizotopový scan ledvin DMSA (funkční stav ledvin, pyelonefritické jizvy).

Terapie

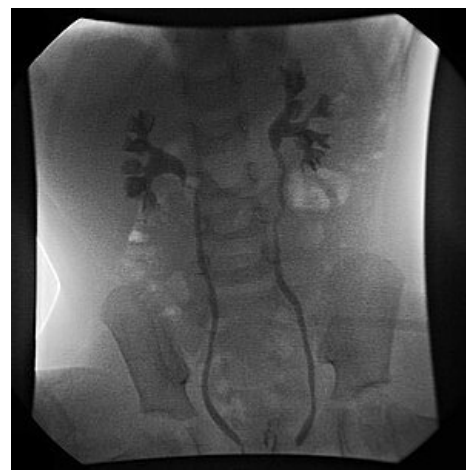Dříve se reflux řešil spíše chirurgicky – vytvořit ventilový mechanismus prodloužením intramurální části močovodu. V posledních 10 letech se doporučuje **konzervativní terapie** – dlouhodobá aplikace profylaktických dávek antibakteriálních léků. Po eradikaci infekce se podává profylakticky nejčastěji furantoin nebo kotrimoxazol (asi 20–30 % běžné léčebné dávky),

- u VUR I–III lze očekávat spontánní ústup,
- IV a V. stupeň se většinou neupraví, ale i zde je operace sporná, antirefluxová plastika je pak efektivní asi v 95 %, dále by se mělo myslet na riziko možné stenózy a městnání.

GRADES of VESICoureTERAL REFLUX (VUR) DEPEND on How FAR URINE BACKS UP



Video v angličtině, definice, patogeneze, příznaky, komplikace, léčba.



Vezikoureterální reflux III.stupně, MCUG

Novějšími metodami jsou endoskopická **aplikace kolagenu** do oblasti ureterálního ostia – jsou šetrnější, ale zatím chybí studie. Při konzervativní terapii je třeba kontrolovat bakteriurii a močový sediment. Ústup refluxu nekontrolujeme klasickou cystoureterografií, ale tzv. izotopovou cystografií (menší radiační zátěž), při které se do měchýře napustí roztok krystaloidu s radiofarmakem a detekujeme reflux.

Odkazy

Související články

- Infekce močových cest

Zdroj

- BENEŠ, Jiří. *Studijní materiály* [online]. [cit. 14.8.2010]. <<http://jirben.wz.cz>>.
- PASTOR, Jan. *Langenbeck's medical web page* [online]. ©2010. [cit. 18.10.2010]. <<https://langenbeck.webs.com/interna.htm>>.



Článek neobsahuje vše, co by měl.

Můžete se přidat k jeho autorům (https://www.wikiskripta.eu/index.php?title=Vezikouret er%C3%A1ln%C3%AD_reflux&action=history) a jej.

O vhodných změnách se lze poradit v diskusi.