

# Virové konjunktivitidy

Virové konjunktivitidy patří k nejčastějším zánětům spojivek. Nástup bývá velmi rychlý, postižený si stěžuje na pálení očí (pocit písku v očích), je viditelná serózní až serumucinózní sekrece, spojivková injekce, otok víček, folikulární reakce a zduření uzlin submandibulárních a preaurikulárních. Prakticky všechny virové agens (nejčastěji však *adenoviry*) způsobují folikulární konjunktivitidu, někdy s přechodem do keratitidy.

## Adenovirová konjunktivitida

Onemocnění je vysoce infekční, přenos je cestou sekretu z očí či respiračního traktu na předmětech denní potřeby. I přímý přenos kontaktem s infikovanou osobou je možný. Délka onemocnění je 3–6 týdnů s nejvyšší infekciozitou v prvním týdnu a půl. V klinické praxi rozlišujeme průběh infekce jako epidemickou keratokonjunktivitidu nebo jako faryngokonjunktivální horečku.

### Epidemická keratokonjunktivitida (KCE)

Je častá u **dospělé populace** a rozlišujeme ji ve třech klinických stádiích.

- I. stádium – **keratitis punctata** v prvním týdnu choroby
- II. stádium – **keratitis epithelialis profunda** v druhém týdnu choroby

Tyto první dvě stádia vznikají přímou toxicitou viru na epitel rohovky. Infekčnost nakaženého je tedy nejvyšší.

- III. stádium – **keratitis subepithelialis nummularis** v třetím týdnu

V tomto stádiu jsou již infiltráty uloženy subepiteliálně a v povrchové vrstvě stromatu rohovky. Mohou zde přetrvávat měsíce až roky.

### Terapie

Kauzálně si u KCE neporadíme, symptomaticky podáváme obklady na víčka, vazokonstringens a krátkodobě podané kortikoidy (maximální doporučená doba je týden) při těžkém průběhu ovlivňujícím zrakovou ostrost.

### Faryngokonjunktivální horečka

Je typická pro **dětský věk**, předchází ji infekce horních cest dýchacích doprovázená febriliemi. Nástup je velice rychlý, folikulární reakce víček, preaurikulární lymadenopatie a keratitis epithelialis punctata jsou typickými projevy. U těžkých případů se setkáváme i s pseudeomembránami a petechiemi. Terapie je rovněž jako u KCE **čistě symptomatická**. Jelikož postihuje děti, je podstatná **spolupráce s rodiči** a dostatečná erudice v oblasti hygieny a užití prostředků denní potřeby na jedno použití.

## Akutní hemoragická konjunktivitida

Jedná se o vysoce infekční onemocnění způsobené *pikornaviry*. Z názvu vyplývá, že v klinickém obraze dominuje podspojivkové krvácení a její otok, dále hlenohnisavá sekrece a lymadenopatie preaurikulárních uzlin. Nakažený člověk cítí únavu v doprovodu zánětu horních cest dýchacích. Terapie je symptomatická.

## Konjunktivitida způsobená HSV

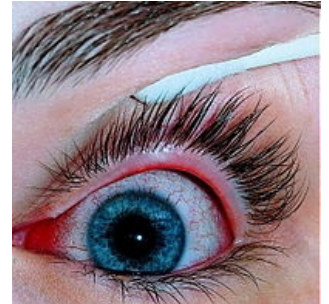[[Herpesviridae|*Herpes simplex*]]virová konjunktivitida je velmi často jednostranná, opakující se blefarokonjunktivitida s vezikulami na víčku, folikulární reakcí spojivky a lymadenopatií preaurikulárních uzlin. Viry, jež stojí za zánětem jsou HSV 1 a 2. Typická je dendritická léze epitelu nebo keratitis punctata. Právě z lézí můžeme stanovit diagnózu, stejně tak ovšem detekcí virového agens nebo kultivací viru. HSV konjunktivitida ovšem často probíhá nedagnostikována.

**Keratitis dendritica**- diagnóza patrná vyšetřením šterbinovou lampou. K ozřejmení pro herpes viry typické rozvětvené kresby na rohovce se využívá fluorescein.

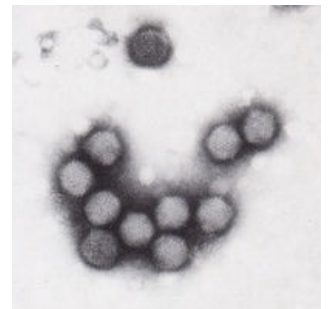
### Terapie

Virostatika lokálně v kapkách či mastech, při opakovaných infektech je doporučeno jejich užití i celkově. Kortikosteroidy jsou přísně kontraindikovány.

## Molluscum contagiosum



Virová konjunktivitida



Adenovirus v elektronovém mikroskopu

Spíše kožní onemocnění způsobené poxvirem se může vyskytovat při okraji víčka, kde může způsobovat chronickou konjunktivální iritaci a zánět. Léčba je chirurgická pomocí excize nebo kyretáže.

## Odkazy

### Související články

- Konjunktivitidy
- Bakteriální konjunktivitidy
- Herpes viry

### Použitá literatura

- ROZSÍVAL, Pavel, et al. *Oční lékařství*. 1. vydání. Praha : Galén, 2006. 373 s. ISBN 80-7262-404-0.
- HYCL, Josef a Lucie VALEŠOVÁ. *Atlas oftalmologie*. 1. vydání. Praha : Triton, 2003. ISBN 80-7254-382-2.