

# Vrozená syfilis



## Článek byl označen za rozpracovaný,

od jeho poslední editace však již uplynulo více než 30 dní

Chcete-li jej upravit, pokuste se nejprve vyhledat autora v historii ([https://www.wikiskripta.eu/index.php?title=Vrozen%C3%A1\\_syfilis&action=history](https://www.wikiskripta.eu/index.php?title=Vrozen%C3%A1_syfilis&action=history)) a kontaktovat jej. Podívejte se také do diskuse ([https://www.wikiskripta.eu/w/Diskuse:Vrozen%C3%A1\\_syfilis](https://www.wikiskripta.eu/w/Diskuse:Vrozen%C3%A1_syfilis)).

Pokud vše nasvědčuje tomu, že původní autor nebude v editacích v nejbližší době pokračovat, odstraňte šablonu {{Pracuje se}} a stránku .

Stránka byla naposledy aktualizována ve středu 30. března 2022 v 14:09.

**Vrozená syfilis** (*lues connata, congenita*) je onemocnění plodu nebo novorozence získané transplacentárně během těhotenství od infikované matky nebo získané přímým kontaktem s jejími lézemi během porodu. Syfilis je sexuálně přenosné onemocnění způsobené spirochetou *Treponema pallidum*. Jedná se o bakterii, u které byly prokázány teratogenní účinky na vývoj plodu. Infekce plodu může nastat během kteréhokoliv stádia syfilis matky. Čím delší doba uplyne od primární infekce matky, tím menší je pravděpodobnost přenosu infekce na plod. Vrozená syfilis je závažné onemocnění. Klinická manifestace je podmíněna stádiem onemocnění u matky a gestačním stářím plodu během jeho nákazy.

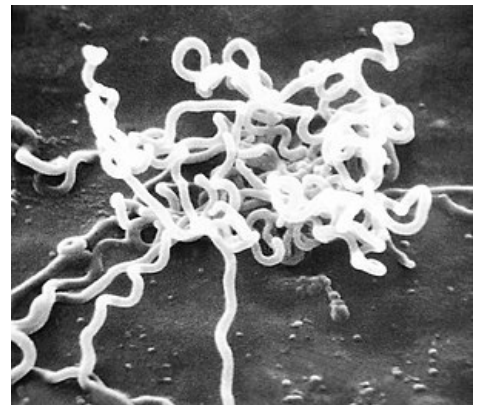
Sérologické vyšetření protilátek proti syfilis dnes patří mezi základní diagnostická vyšetření u všech těhotných (v I. a III. trimestru).<sup>[1]</sup> V případě pozitivního screeningu, zahajujeme léčbu penicilinem, který nejen léčí nákazu matky, ale zároveň působí jako prevence přenosu infekce na plod, ale i v terapii již infikovaného plodu.<sup>[2]</sup>

**Hutchinsonova triáda** je manifestace pozdní vrozené syfilis a zahrnuje soudkovité řezáky, poškození zraku (intersticiální keratitidu) a sluchu (poškození VIII. hlavového nervu).<sup>[3]</sup>

## Etiopatogeneze

Původcem syfilis je výhradně lidská bakterie – spirocheta *Treponema pallidum* (*subspecies pallidum*). Je to tkáňový parazit, který má typický tvar šroubovice, a je schopen rotačního pohybu okolo dlouhé osy (nikoli lokomoce). Spirochety jsou vysoce citlivé vůči expozici dezinfekčním prostředkům, ale i suchu, nicméně v nepříznivém prostředí dokáží vytvářet cysty, které je zároveň chrání před průnikem léků i před imunitní odpovědí napadeného organismu.<sup>[4]</sup>

Plod/novorozenec se může nakazit **transplacentárně** (vertikálně) asi od 9. až 10. týdne těhotenství (tj. po dokončení vývoje placenty) kdykoliv v jeho dalším průběhu nebo **přímým kontaktem** s lézemi matky během porodu. Pravděpodobnost přenosu infekce na plod závisí na stádiu syfilis u těhotné/matky: 60% až 100% během primární a sekundární syfilis, 40% při časně latentní infekci a 8% při pozdní latentní infekci<sup>[3]</sup>, tedy čím kratší je interval mezi neléčenou časnou infekcí matky a těhotenstvím, tím horší jsou důsledky pro dítě (Kassovitzův zákon)<sup>[5]</sup>. Pokud proběhne nákaza *in utero*, dojde v těle plodu k disseminaci spirochet obdobně jako při sekundární, získané syfilis. Neléčená vrozená syfilis může procházet stejnými stádii jako postnatálně získaná syfilis, pouze chybí primární stadium.<sup>[3]</sup>



*Treponema pallidum* v elektronovém mikroskopu

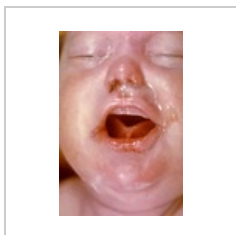
- Nákaza matky před nebo během 1. trimestru, matka správně léčena → zdravý plod.
- Nákaza matky při početí, matka neléčena → masivní infekce placenty (klky placenty obsahují syfilitickou granulomatózní tkáň, tzv. Fränkelovy granulomy), *T. pallidum* proniká transplacentárně do krve plodu → plod je špatně vyživován, zůstává malý a v 7. až 8. měsíci gravidity dochází k potratu.
- Infekce matky staršího data (pozdní sekundární syfilis) → placenta méně postižena (méně treponemat) → živé dítě s klinickými příznaky vrozené syfilis.
- Infekce matky velmi starého data (pozdní syfilis) → dítě může být zdravé.
- Nákaza matky jen několik týdnů před porodem → dítě může být zdravé, ale je riziko nákazy dítěte floridními infekčními lézemi během porodu → získaná syfilis s vývojem primárního afektu v místě inokulace (syphilis connatalis).<sup>[4]</sup>
- Infekce matky ve druhém trimestru způsobí *porod nemocného dítěte (syphilis congenita tarda)*.
- Infekce matky ve třetím trimestru způsobí *porod nemocného dítěte (syphilis congenita recens)*.

## Klinický obraz

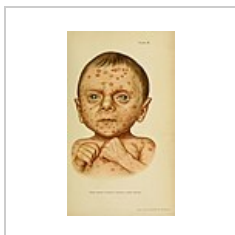
***Syphilis congenita praecox/recens, lues connata praecox*** (manifestace v novorozeneckém věku);

- vzniká při starší infekci matky či při nákaze matky ve 2. polovině gravidity<sup>[4]</sup>

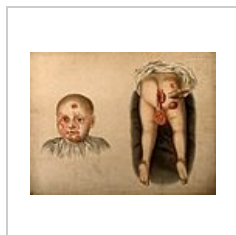
- povadlá, žlutavá, stařecká, ochablá kůže;
  - výrazná anémie, hepatosplenomegalie, neprosívání;
  - koryza (krvavá rýma);
  - pneumonia alba (fibrózní pneumonitida – žluto-bílé zvětšené plíce; histologicky: zmnožení pojivové tkáně v interalveolárních septech a v intersticiu se ztrátou alveolárního prostoru a obliterativní fibróza; na RTG: kompletní opacita obou plicních polí; v 10 % případů může vést k chronickému plicnímu onemocnění)<sup>[3]</sup>;
  - intersticiální hepatitida (pazourková játra);
  - osteochondritis syphilitica (způsobuje rozpad epifyzy a tím Parrotovu pseudoparalýzu), dále způsobí deformace lebky;
  - Hochsingerovy infiltráty na rtech;
  - Parrotovy rýhy neboli Fournierovy jizvy (radiální jizvy kolem rtů vzniklé zhojením Hochsingerových infiltrátů);
  - syfilitický pemfigoid (puchýře na ploškách a dlaních);
  - alopecie, paronychie;
  - + příznaky sekundární lues dospělých<sup>[6]</sup>.
- plod se rodí obvykle předčasně;
  - encefalomeningitida s hydrocefalem;
  - kůže – exantémy papulózní, papulopustulózní, condylomata lata (v intertriginózních oblastech; papuly splývající v nebolestivé, vlhké, šedobílé až červené, vysoce infekční plaky);
  - sliznice – enantémy, může být chronická rýma, postižení hlasivek (sípavý křik);
  - většina dětí zemře do jednoho roku života.<sup>[7]</sup>



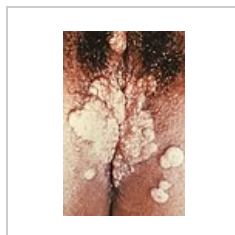
Vrozená syfilis – Hemoragická rinitida (koryza).



Papulo-pustulární exantém při vrozené syfilis.



Projevy vrozené syfilis.



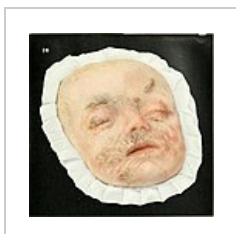Condylomata lata.

#### **Syfilitické příznaky v období recidivy ve 2.-4. roce života**

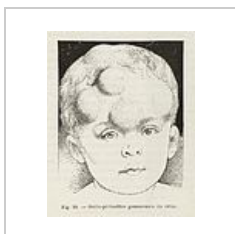- klinický obraz získané syfilis, navíc:
- condylomata lata, plaques muqueuses, gummata, tuberoserpiginózní syfilomy<sup>[6]</sup>

#### **Syphilis congenita tarda, lues connata tarda (ve školním až adolescentním věku):**


- vzniká při latentní infekci matky<sup>[4]</sup>
- začíná v pěti letech, maximum změn v pubertě<sup>[7]</sup>;
- tabes dorsalis, paralýza (kvartérní metalues), neuritis nervi optici;
- defektní hojení lues connata praecox (luetická stigmata): Parrotovy rýhy, caput natiforme/quadratum (krychlový tvar lebky), sedlovitý nos, gotické patro, zduření sternálního konce klavikuly, šavlovité tibie,
- **Hutchinsonova trias** (slepota – *keratitis parenchymatosa/keratitis profunda*, zkalení rohovky; nedoslýchavost způsobená postižením vnitřního ucha – vestibulární hluchota, soudkovité řezáky – horní řezáky se zužují k řezací hraně, která je poloměsíčitě vykrojena)<sup>[6][7]</sup>



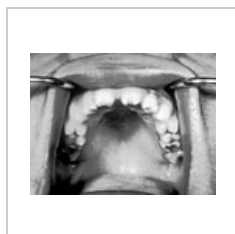
Syphilis congenita tarda: protruze frontální protuberancí, sedlovitý nos, radiální jizvy kolem úst.



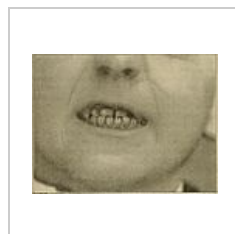
Syfilitická gumata.



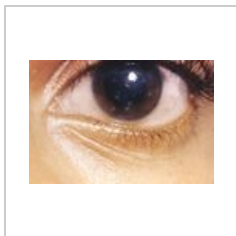
Parrotovy rýhy neboli Fournierovy jizvy kolem rtů.



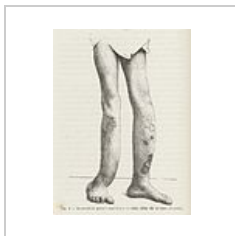Soudkovité zuby.



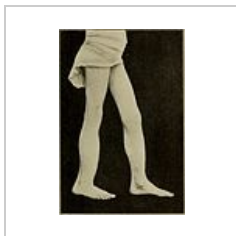Soudkovité (Hutchinsonovy) zuby.



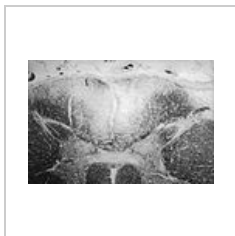Keratitis profunda při syfilis.



Šavlovité tibie.



Syfilitická osteoperiostitida tibií.



Neurosyphilis (tabes dorsalis).

Klinické manifestace vrozené syfilis<sup>[3]</sup>

| Časná forma vrozené syfilis (do 2 let věku)       | Pozdní forma vrozené syfilis                           |
|---|--|
| Hepatosplenomegalie                               | Hutchinsonovy zuby                                     |
| Hemoragická rinitida (koryza)                     | Intersticiální keratitida očí (ve věku 5 až 20 let)    |
| Condylomata lata                                  | Hluchota na podkladě n. VIII (ve věku 10 až 14 let)    |
| Osteochondritida, periostitida                    | Sedlovitý nos, prominující mandibula                   |
| Mukokutánní léze (bulvy na dlaních a ploskách)    | Periorální fisury (ragády)                             |
| Ikterus   | Mentální retardace, křeče                              |
| Non-imunní hydrops plodu                          | Šavlovité holeně, Olympijské čelo                      |
| Hemolytická anémie, koagulopatie, trombocytopenie | Cluttonovy klouby (symetrické nebolestivé otoky kolen) |
| Pneumonitis                                       |  |
| Nefrotický syndrom                                |  |
| Intrauterinní růstová retardace (IUGR)            |  |

## Diagnóza

Diagnostika vrozené syfilis u novorozence může být obtížná, protože maternální treponemální a netreponemální protilátky třídy IgG přechází přes placentu do krve plodu. Diagnostika vrozené syfilis zahrnuje:

- anamnézu matky (status syfilis, údaje o případné léčbě),
- klinický stav dítěte (přítomnost klinických, laboratorních a radiologických známek syfilis),
- vyšetření párového séra novorozence a matky, tzn. porovnání titrů protilátek.<sup>[8]</sup>
  - definitivní sérologické stanovení diagnózy bývá možné až po 18. měsíci věku, kdy zcela vymizí protilátky přenesené od matky.<sup>[9]</sup>

## Laboratorní diagnostika

### Přímý průkaz původce z lézí či tělesných tekutin

- mikroskopicky v zástinu nebo metodou PCR,
- možný pouze v manifestních stádiích, vhodný pouze v situaci, kdy lze přítomnost *T. pallidum* očekávat;<sup>[4]</sup>

### Nepřímý průkaz specifických protilátek v séru, plazmě či v mozkomíšním moku

- **netreponemové testy** – průkaz nespecifických antikardiolipinových protilátek
  - VDRL (Venereal Disease Research Laboratory) mikro test, RPR (Rapid Plasma Reagin) test;
- **treponemové testy** – detekce specifických protilátek proti antigenům (lipoproteinům) *T. pallidum*;
  - zahrnují screeningové (TPHA, TPPA, EIA) i konfirmační testy (průkaz IgM metodou FTA-abs, ELISA, WB); u imunokompetentních nemocných lze protilátkovou aktivitu prokázat cca od 4. až 5. týdne po infekci; dále většinou i po adekvátní terapii po celý život (ve třídě IgG);<sup>[4]</sup>
  - TPHA (Treponema pallidum hemaglutinační test), TP-PA (Treponema Pallidum Particule Agglutination), ELISA a EIA (Enzyme imunolinked assay, enzyme immuno assay) a další.<sup>[9]</sup>

Vyhláška č. 306/2012 Sb. stanovuje **screening syfilis v těhotenství a po porodu** následovně: Lékař provádí klinické a sérologické vyšetření na syfilis s použitím jedné nespecifické a jedné specifické reakce u

- všech těhotných žen ve třetím a sedmém měsíci těhotenství,
- pupečnickové krve každého novorozence,
- každé ženy před provedením interrupce.

V případě reaktivního výsledku vyšetření na syfilis, s výjimkou pacientů s již léčenou syfilis a nebo bez podezření na relaps či reinfekci, se biologický materiál zasílá do Národní referenční laboratoře pro syfilis zřízené Ministerstvem zdravotnictví k zajištění konfirmačního vyšetření. Onemocnění syfilis podléhá hlášení.<sup>[10]</sup>

Novorozenci matek s reaktivními netreponemovými či treponemovými testy by měli být vyšetřeni kvantitativním netreponemovým sérologickým testem (RPR či VDRL) ze séra, protože vyšetření pupečnickové krve může být falešně pozitivní při kontaminaci maternální krví nebo naopak falešně negativní příměsí Whartonova rosolu

pupečníku. Provádění treponemových testů jako je TP-PA, FTA-ABS, EIA či CIA se u novorozců nedoporučuje kvůli obtížné interpretaci. Nedoporučuje se ani žádný z komerčně dostupných vyšetření IgM.<sup>[8]</sup>

## Diagnostická kritéria dle CDC

*Centers for Disease Control and Prevention (2015)* vytvořili seznam kritérií pro stanovení diagnózy vrozené syfilis.

1.
  - Kritéria:
    - abnormální fyzikální nález, který odpovídá obrazu vrozené syfilis NEBO
    - kvantitativní netreponemový sérologický test ze séra (RPR či VDRL) s titrem 4x vyšším než u matky NEBO
      - (absence 4x vyššího titru u novorozence nevylučuje diagnózu vrozené syfilis)
    - pozitivní vyšetření v zástinu nebo pozitivní PCR z lézí nebo tělesných tekutin.
  - Doporučená další vyšetření:
    - vyšetření mozkomíšního moku: VDRL, počet leukocytů, hladiny bílkovin (u novorozců je však interpretace obtížná);
    - krevní obraz, diferenciál, počet trombocytů;
    - podle klinického obrazu: RTG dlouhých kostí, RTG hrudníku, jaterní testy, zobrazení CNS, oftalmologické vyšetření, vyšetření sluchu (BAEP).<sup>[8]</sup>
2. **Možná vrozená syfilis**
  - Kritéria:
    - Novorozenec s normální fyzikální nálezem a sérovým kvantitativním netreponemovým sérologickým titrem rovným nebo menším než je 4násobek mateřského titru A:
    - matka nebyla adekvátně léčena NEBO
    - matka byla léčena erytromycinem nebo jinak než doporučuje CDC NEBO
    - matka byla léčena méně než 4 týdny před porodem.
  - Doporučená další vyšetření:
    - vyšetření mozkomíšního moku: VDRL, počet leukocytů, hladiny bílkovin (u novorozců je však interpretace obtížná);
    - krevní obraz, diferenciál, počet trombocytů;
    - RTG dlouhých kostí.<sup>[8]</sup>
3. **Vrozená syfilis málo pravděpodobná**
  - Kritéria:
    - Novorozenec s normální fyzikální nálezem a sérovým kvantitativním netreponemovým sérologickým titrem rovným nebo menším než je 4násobek mateřského titru A
    - matka byla řádně léčena během těhotenství podle stádia infekce a léčba byla podávána více než 4 týdny před porodem A
    - matka nejeví žádné známky reinfekce či relapsu.<sup>[8]</sup>
4. **Vrozená syfilis nepravděpodobná**
  - Kritéria:
    - Novorozenec s normální fyzikální nálezem a sérovým kvantitativním netreponemovým sérologickým titrem rovným nebo menším než je 4násobek mateřského titru A
    - matka byla řádně léčena před těhotenstvím A
    - matčiny netreponemové sérologické titry zůstaly nízké a stabilní před a během těhotenství a při porodu (VDRL <1:2; RPR <1:4).<sup>[8]</sup>

Poznámka: **BWR** neboli Bordet-(Gengou-)Wassermannova reakce je označení první sérologické diagnostické metody využívající principu komplement fixační reakce, která pochází z počátku 20. století.<sup>[4]</sup>

## Terapie

- **Krystalický penicilin G**

### Doporučená léčba těhotných dle CDC (2015)

- Penicilin G – jediná efektivní prevence přenosu infekce z matky na plod a léčba infekce plodu;
- při alergii na penicilin se doporučuje pokus o desenzitizaci a následně léčba penicilinem.<sup>[11]</sup>

### Doporučená léčba novorozců dle CDC (2015)

1. Prokázaná nebo vysoce pravděpodobná vrozená syfilis u novorozence
  - Krystalický penicilin G: 100 000–150 000 jednotek/kg/den i.v. – prvních 7 dní 50 000 jednotek/kg/dávku každých 12 hodin a od 8. do 10. dne každých 8 hodin NEBO Prokain penicilin G 50 000 jednotek/kg i.m. 1x denně 10 dní.
2. Možná vrozená syfilis u novorozence
  - Krystalický penicilin G i.v. NEBO Prokain penicilin G i.m. NEBO Benzathin penicilin G 50 000 jednotek/kg i.m. v jediné dávce.
3. Vrozená syfilis málo pravděpodobná
  - Benzathin penicilin G 50 000 jednotek/kg i.m. v jediné dávce NEBO lze novorozence ponechat bez léčby a pravidelně kontrolovat sérologii
4. Vrozená syfilis nepravděpodobná
  - léčba novorozence není indikována, při reaktivních netreponemových testech je nutné pravidelně (každé 2-3 měsíce) kontrolovat sérologii až do negativity testů (titry by měly klesnout do 3 měsíců věku a být nereaktivní do 6 měsíců věku, pokud se jednalo pouze o pasivní přestup maternálních IgG protilátek).<sup>[8]</sup>

Rozpad treponem může vést k **Jarischově-Herxheimerově reakci**. Může k ní dojít za 1–2 hodiny po zahájení terapie, nejčastěji při léčbě druhého stadia onemocnění. Příčinou je uvolnění velkého množství termostabilních pyrogenů z rozpadlých spirochet. Projevuje se prudkým vzestupem teploty, třesavkou, myalgiemi, bolestí hlavy, tachykardií, hyperventilací, vazodilatací a zrudnutím, středně závažnou hypotenzí. Trvá obvykle 12–24 hodin, pak odeznívá spontánně. Příznaky lze zmírnit podáním kortikoidů.<sup>[2]</sup>

## Prevence

- Povinný screening syfilis u všech těhotných žen.

## Odkazy

### Související články

- Syfilis • Sexuálně přenosné infekce
- Infekce ohrožující plod: Kongenitální toxoplazmóza • Vrozená listerióza • HBsAg pozitivní matka a novorozenec • HIV infekce v těhotenství • Význam chlamydií a mycoplasmat v perinatologii • Vrozená cytomegalová infekce • Adnatní HSV infekce
- Infekce v novorozeneckém věku

### Externí odkazy

- CDC: Syphilis During Pregnancy (<https://www.cdc.gov/std/tg2015/syphilis-pregnancy.htm>)
- CDC: Congenital Syphilis (<https://www.cdc.gov/std/tg2015/congenital.htm>)
- Osmosis: Syphilis (didaktické video) (<https://www.youtube.com/watch?v=I9o6icvgr1s>)

## Reference

1. ČGPS ČLS JEP. *Zásady dispenzární péče v těhotenství (Revize doporučeného postupu ČGPS ČLS JEP č. 1/2019 Sb.)* [online]. ©2021. [cit. 15.10.2021]. <<https://www.pro-kosmeticky.cz/clenove/postupy/doc/2021-01%20-%20Zasady%20dispenzarni%20pece%20v%20tehotenstvi%20-%20DP%20CGPS%20CLS%20JEP%20-%20REVIZE.pdf>>. .
2. PAVELKA, J, et al. Příklad sekundární syfilitidy u 15letého chlapce. *Pediatric pro praxi* [online]. 2010, roč. 11, vol. 5, s. 330-332, dostupné také z <<https://www.pediatricpropraxi.cz/pdfs/ped/2010/05/11.pdf>>.
3. POLIN, Richard a Alan SPITZER. *Fetal and Neonatal Secrets*. 3. vydání. Elsevier Health Sciences, 2013. 558 s. s. 355-357. ISBN 9780323091398.
4. BOŠTÍKOVÁ, V, et al. Vybrané virové a bakteriální perinatálně přenosné infekce – pohlavní infekce. *Pediatric pro praxi* [online]. 2015, roč. 16, vol. 1, s. 37-39, dostupné také z <<https://www.pediatricpropraxi.cz/pdfs/ped/2015/01/08.pdf>>.
5. ROZSYPAL, H a B ROZSYPALOVÁ. SCREENINGOVÁ SÉROLOGICKÁ VYŠETŘENÍ V GRAVIDITĚ. *Moderní babictví* [online]. 2006, roč. -, vol. -, s. 3, dostupné také z <<https://www.levret.cz/publikace/casopisy/mb/2006-11/?pdf=46>>.
6. MUNTAU, Ania Carolina. *Pediatric*. 4. vydání. Praha : Grada, 2009. s. 32-34. ISBN 978-80-247-2525-3.
7. BENEŠ, Jiří. *Studijní materiály* [online]. ©2007. [cit. 2009]. <<http://www.jirben.wz.cz/>>.
8. Centres for Disease Control and Prevention. *Congenital Syphilis* [online]. ©2015. [cit. 2019-01-03]. <<https://www.cdc.gov/std/tg2015/congenital.htm>>.
9. Státní zdravotní ústav. *Syphilis – tradiční choroba, současný problém II* [online]. ©2007. [cit. 2019-01-02]. <<http://www.szu.cz/tema/prevence/syphilis-tradicni-choroba-soucasny-problem-ii>>.
10. <https://www.zakonyprolidi.cz/cs/2012-306>
11. Centres for Disease Control and Prevention. *Syphilis During Pregnancy* [online]. ©2015. [cit. 2019-01-03]. <<https://www.cdc.gov/std/tg2015/syphilis-pregnancy.htm>>.



