

Vrozené vady močové soustavy

Vrozené vývojové vady ledvin

- relativně časté vrozené vývojové vady;
- hypoplazie, dysplazie, cystická onemocnění ledvin;
- často asymptomatická, někdy sklony k infekci močových cest;
- sekundárně mohou vést ke vzniku svrásťelé ledviny.

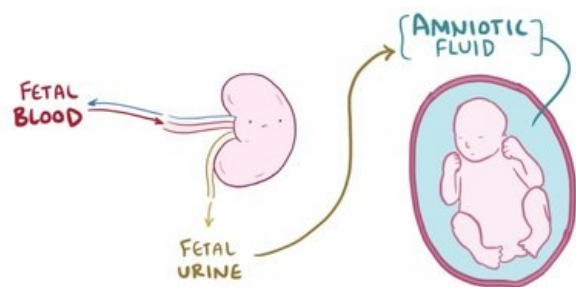
Sekvence Potterové

- malformace charakterizovaná hypertelorizem, širokým kořenem nosu, epikanty, nízko posazenými ušními boltci, hypognatií a hypoplazií plic v důsledku oligo- až anhydramnion při vývojových vadách ledvin.^[1]

Ageneze a hypoplazie ledvin

Ageneze ledviny

- porucha vývoje primitivních odvodných cest močových a metanefrogenního blastému;
- **bilaterální** ageneze ledvin není postnatálně slučitelná se životem (výskyt 1:4000);
- **jednostranná** ageneze ledviny
 - 1:1000; častěji u chlapců; častěji chybí levá ledvina; někdy asociováno s dalšími VVV;
 - kompenzatorní hypertrofie solitární ledviny;
 - asymptomatická.



Hypoplazie ledvin

- redukce parenchymu ledviny pod 50 % normy nebo pod 30 % normy u obou ledvin;
- **jednoduchá forma**: jedno- nebo oboustranné snížení počtu normálně založených nefronů; klinicky asymptomatická;
- **oligomeganefronie**: výrazné snížení počtu nefronů, které jsou hypertrofické; ledviny jsou zmenšené a mají nepravidelný povrch; vede k progredující chronické insuficienci ledvin;
- **segmentární hypoplazie**: hypoplazie ohraničená na jeden segment ledviny; typickým nálezem je arteriální hypertenze.^[1]



Video v angličtině, definice, patogeneze, příznaky, komplikace, léčba.

Cystická nemoc ledvin

Cystické ledviny

- AR dědičné (ARPKD) a AD dědičné (ADPKD) polycystické onemocnění ledvin;
- **ARPKD** (1:20 000)
 - rozšířené jsou pouze sběrné kanálky ledvin; proliferace a dilatace intrahepatálních a později i extrahepatálních žlučových cest
 - těžké formy – oligohydramnion a hypoplazie plic, sekvence Potterové; lze palpatovat rezistenci v dutině břišní; arteriální hypertenze; chronické renální selhání s anémií a poruchou růstu; jaterní fibróza.
- **ADPKD** je nejčastější monogenní hereditární nefropatie (1:1000)
 - tvorba cyst ve všech částech nefronu; často také cysty v jaterním parenchymu;
 - klinická manifestace často až v dospělosti.

Multicystická dysplázie

- časná embryonální porucha vývoje ledvin, zpravidla není hereditární;
- většinou postižena pouze jedna ledvina;
- nejčastější VVV ledvin; častěji u chlapců;
- kompenzatorní hypertrofie druhé ledviny až funkčně solitární ledvina;
- bolesti v zádech, břišní tumor, zvracení, hematurie, arteriální hypertenze, recidivující močové infekce.^[1]

Anomálie polohy a fúze ledvinného parenchymu

- porucha fyziologické rotace a migrace ledvinného parenchymu během fetálního období;
- diagnostika: vyšetření moči, ultrazvuk, i.v. vylučovací urografie (IVA), mikční cystourethrografie (MCUG), scintigrafie ledvin.

Zdvojená ledvina (ren et ureter duplex)

- Weigertovo-Meyerovo pravidlo: močovod drénující horní páničku ústí do močového měchýře mediálně a kaudálně od močovodu, který drénuje dolní páničku – močovody se kříží;
- většinou asymptomatická, vzácně vede k recidivujícím močovým infekcím; někdy sdružená s VUR, ureterokélou či dalšími VVV.

Podkovovitá ledvina (*ren arcuatus*)

- spojení parenchymů obou ledvin před břišní aortou – nejčastěji spojení dolních pólů ledvin;
- většinou asymptomatická, vzácně vede k recidivujícím močovým infekcím, k VUR, k obstrukci ledvinné páničky či ke vzniku litiázy.

Ektopická ledvina

- zástava posunu ledviny kraniálním směrem během fetálního období;
- ledvina je umístěna v malé páni, nejčastěji vedle *arteria iliaca communis*;
- většinou asymptomatická, vzácně vede k recidivujícím močovým infekcím nebo k VUR.^[1]

Hyperplastická a obrovská ledvina

Vrozené vady močových cest

Vrozené obstrukční defekty ledvinové páničky a vrozené vady močovodu

Vrozená hydronefróza

- porucha odtoku z dutého systému kalíšků a páničky na podkladě zúžení dalších oddílů vývodného systému → rozšíření dutého systému vývodných cest močových a riziko postižení renálních funkcí;
- pokud je překážka v oblasti ureterovezikálního přechodu, dochází k dilataci ureteru a proximálního dutého systému = megaureter;
- většinou se jedná o vrozenou vadu založenou již v prenatalním období;
- více než polovina prenatalně zjištěných nálezů se během pozdější gravidity či perinatálního období normalizuje;
- primární: překážka v pyeloureterálním přechodu (vrozená: fibrózní tkáň, aberantní céva atd., získaná: konkrement, krevní koagulum);
- sekundární: překážka pod pyeloureterálním přechodem – např. dolichomegaureter či chlopeň zadní uretry u chlapců;
- obstrukční: mechanická překážka;
- neobstrukční: porucha peristaltiky;
- porucha odtoku moče → riziko infekce močových cest – akutní pyelonefritidy, urosepsy;
- jednostranná hydronefóza – normální krevní tlak a normální renální funkce;
- někdy asymptomatická; často neprospívání, recidivující infekce močové, hematurie, bolesti břicha, urolitiáza;
- dilatace bez obstrukce – konzervativní postup;
- obstrukce – chirurgická léčba.^[2]

Atrézie a stenóza močovodu

Vrozený mega(lo)ureter

- významné rozšíření močovodu (ureteru);
- primární: na podkladě vrozené obstrukce v místě přechodu močovodu do měchýře;
- rozšíření ureteru i dutého systému ledviny = ureterohydronefróza;
- sekundární: v důsledku vezikoureterálního refluxu (VUR) nebo obstrukce výtokové části močového měchýře (např. chlopeň zadní uretry u chlapců);^[2]

Vrozená ureterokéla

Ageneze močovodu

Zdvojení močovodu

Špatné umístění močovodu

Vrozený veziko-uretero-renální reflux (VUR)

- zpětný tok moče z močového měchýře do močovodu nebo dutého prostoru ledviny při poruše záklopkového (antirefluxního) mechanismu na úrovni ureterálního ostia v močovém měchýři (zkrácený intramurální úsek, ektopické ureterální ostium);
- vyskytuje se u dětí poměrně často; genetický podklad;
- důsledky: dilatace dutého systému, riziko infekce močových cest a poinfekčních jizev v parenchymu ledvin (zhoršení renálních funkcí, rozvoj hypertenze), funkční poruchy vyprazdňování močového měchýře;^[2]
- stupně VUR dle MCUG:
 - I. = VUR do ureteru;
 - II. = VUR do ureteru a do kalichopánvičkového systému;
 - III. = II + dilatace kalichopánvičkového systému;
 - IV. = III + tlaková atrofie parenchymu;
 - V. = masivní VUR s rozsáhlou destrukcí parenchymu ledviny.^[3]
- konzervativní řešení (VUR I-III): sterilní VUR není pro ledvinu příliš rizikový → dlouhodobá chemoprophylaxe s cílem zabránit vzniku postinfekčních jizev v parenchymu ledvin; postnatálně dozrává antirefluxní mechanismus a VUR má tendenci ustoupit;
- operační řešení (VUR IV-V): prodloužení intramurálního úseku ureteru a ureterocystoneostomie (reimplantace

močovoudu);

- endoskopie: cystoskopicky se do ostia aplikuje inertní materiál, který vytvoří antirefluxní mechanismus.^[2]

Jiné vrozené vady močové soustavy

Epispadie

Hypospadie

Extrofie močového měchýře

Chlopeč zadní uretry

- nejtěžší vrozená porucha odtoku moči – již prenatálně vede k poškození parenchymu ledvin a poruše glomerulární filtrace;
- ihned po porodu je nutná cystostomie; později se chirurgicky odstraní chlopeč;
- pouze u chlapců; dlouhodobá prognóza není příznivá – rozvíjí se chronické renální selhání až s nutností dialýzy či transplantace ledvin.^[2]

Jiná atrézie a stenóza močové trubice a hrdla močového měchýře

Vady urachu

- cysta urachu, perzistence, výhřez

Vrozené chybění močového měchýře a močové trubice

Vrozený divertikl močového měchýře

Odkazy

Související články

- Vývoj močopohlavního systému • Vyšetření uropoetického systému dítěte

Reference

- MUNTAU, Ania Carolina. *Pediatric*. 4. vydání. Praha : Grada, 2009. s. 435-438. ISBN 978-80-247-2525-3.
- LEBL, J, J JANDA a P POHUNEK, et al. *Klinická pediatrie*. 1. vydání. Galén, 2012. 698 s. s. 599-603. ISBN 978-80-7262-772-1.
- MUNTAU, Ania Carolina. *Pediatric*. 4. vydání. Praha : Grada, 2009. s. 442. ISBN 978-80-247-2525-3.



Článek neobsahuje vše, co by měl.

Můžete se přidat k jeho autorům (https://www.wikiskripta.eu/index.php?title=Vrozen%C3%A9_vady_mo%C4%8Dov%C3%A9_soustavy&action=history) a jej.

O vhodných změnách se lze poradit v diskusi.