

Vyšetření per rectum

Vyšetření per rectum (*indagatio per rectum*, vyšetření prstem přes konečník) je velice důležité, avšak často opomíjené vyšetření. Přitom se jedná o vyšetření rychlé, levné a vysoce efektivní. Záchyt závažných patologických stavů (**kolorektálního karcinomu**) tímto vyšetřením je rozhodně nezanedbatelný.

Indikace

Vyšetření per rectum by mělo být součástí každého komplexnějšího vyšetření, každé preventivní prohlídky, dále pak při podezření nebo screeningu těchto patologických stavů:

- **Náhlá příhoda břišní.**
- **Meléna nebo enteroragie.**
- **Screening kolorektálního karcinomu** (každý muž nad 50 let by měl vyšetření per rectum podstupovat pravidelně – minimálně každé 2 roky).
- **Screening karcinomu prostaty a benigní hyperplázie prostaty.**

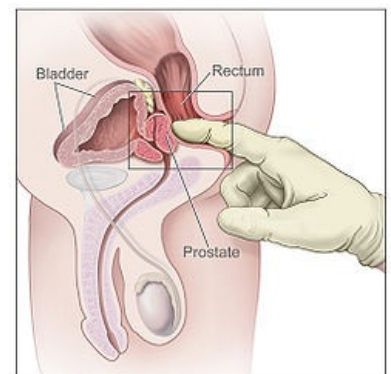
Provedení a hodnocení

- Pacient zaujímá polohu na zádech – gynekologická poloha nebo-li také litotomická, na „všech čtyřech“ – genupektorální poloha nebo na boku. V praxi je asi nejužívanější poloha na levém boku s koleny ve flexi mírně přitaženými k hlavě.
- Lékař si nasadí rukavici. Vyšetření provádí jedním prstem (ukazováčkem), na který si nanese vhodný gel (např. gel s mesokainem, který slouží současně jako lubrikant a anestetikum). Před započatím výkonu musí pacienta informovat, že začne

- Následně:

1. Pohledem zhodnotíme **krajinu análního ústí** (hemoroidy, fisura, pooperační jizvy apod.).

1. Vyšetřujícím prstem opatrně prokrouživým pohybem vnikneme do rekta, hodnotíme **tonus análních svěračů a případnou bolestivost**
2. Dále nás bude zajímat **náplň rekta, rektální sliznice a především přítomnost tumorózních útvarů**. Lokalizaci chorobných nálezů určujeme podle hodinového ciferníku, přičemž číslo 12 přiléhá ke kostrči (popis tedy např. zní: tumor uložený mezi číslem 1 až 3)
3. U muže palpačně vyšetřujeme **prostatu** (fyziologická prostata je měkká, nebolestivá, velikosti kaštanu, symetrická).
4. U ženy palpujeme **děložní čípek** (fyziologický děložní čípek je hladký, nebolestivý, středně tuhé konzistence, symetrický).
5. V závěru vyšetření hodnotíme **konzistenci a barvu stolice** na rukavici (zvláště pozorně pátráme po přítomnosti krve, hlenu a hnisu).



Vyšetření per rectum

Některé patologické nálezy:

- Je-li Douglasův prostor naplněn hnisem – pacientka pociťuje bolestivost při vyšetření na levém boku napravo. Sliznice konečníku v této lokalitě má těstovitou konzistenci a je vyhlazená.
- Ochablý tonus sfinkteru je při nízké obstrukci střeva a při peritonitidě.

Fyziologický nález bychom do chorobopisu nebo dekurzu zapsali takto:

- Per rectum:
 1. bez chorobného nálezu – postačí,
 2. okolí anu klidné, indagace nebolestivá, tonus svěrače v normě, na dosah prstu bez rezistence, na rukavici hnědá stolice bez příměsi krve – chcete-li být naprosto přesní.

Odkazy

Související články

- Vyšetření břicha

- Fyzikální vyšetření

Použitá literatura

- ZELENKOVÁ, Jitka, et al. *Pracovní text z Interní propedeutiky* [online]. ©1999. Poslední revize 2002, [cit. 2010-03-22]. <<http://int-prop.lf2.cuni.cz/zof/vysetreni/bricho.htm>>.
- CHROBÁK, Ladislav, et al. *Propedeutika vnitřního lékařství*. 2. vydání. Praha : GRADA Publishing, 2007. 243 s. s. 127-128. ISBN 978-80-247-1309-0.
- PAVROVSKÝ, Josef. *Náhlé příhody bříšní*. 1. vydání. Státní zdravotnické nakladatelství Praha, 1966. 130 s. s. 13.