

Wormianské kůstky

Wormianské kůstky jsou anatomickou variantou. Jedná se o drobné kůstky nacházející se ve švech klenby lební. Frekvence výskytu kolísá mezi 10 % u kavkazské rasy, až 80 % u čínských populací. U zdravých jedinců se vyskytují spíše v nehojném počtu, ovšem za patologických okolností může být počet poměrně značný.

Synonymní názvy (latinsky):

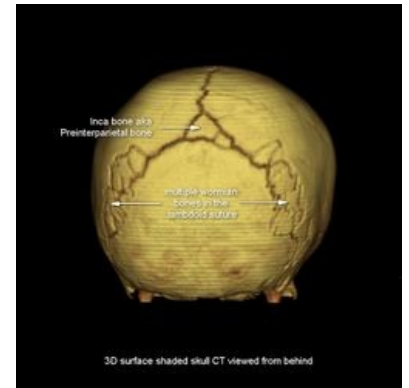
- *ossa Wormiana* – podle profesora anatomie v Kodani Ole Worma (1588–1655),
- *ossa suturarum*,
- *ossa Incae* (při lokalizaci v lambdovém švu) – častěji se vyskytují u Inků, zde popsány Alešem Hrdličkou (1869–1943).

I když se jedná o anatomickou variantu, jsou častěji asociovány s některými chorobnými stavy. Zejména se jedná o následující choroby:

- osteogenesis imperfecta,
- Menkesova choroba,
- rachitida,
- Downův syndrom.

Odkazy

- F.Gailard: Wormian bones (<https://radiopaedia.org/articles/wormian-bones>). Radiopaedia.org (<https://radiopaedia.org/>)



3D rekonstrukce lebky, ve švech jsou patrné Wormianské kůstky.