

Zlomeniny hlavice humeru

Zlomenina hlavice pažní kosti se vyskytuje nejčastěji u starších nemocných (u mladých se spíše luxuje ramenní kloub, u dětí je to spíše epifyseolýsa hlavice).

AO klasifikace

A – extraartikulární dvouúlomkové

B – extraartikulární tříúlomkové

C – intraartikulární

Klasifikace dle Neera

podle počtu úlomků

odpovídají 4 anatomickým zónám

- hlavice
- velký hrbolek
- malý hrbolek
- diafýsa

podle jejich dislokace

tj. posun nad 1 cm nebo odklon nad 45°

- **I** – bez dislokace (jakýkoli počet úlomků)
- **II** – dvouúlomkové s dislokací
- **III** – tříúlomkové s dislokací
- **IV** – čtyřúlomkové s dislokací

Klasifikace podle Zemana

- zlomenina anatomického krčku
- zlomenina chirurgického krčku
- zlomenina tuberculum majus
- zlomenina tuberculum minus
- luxační zlomeniny přední
- luxační zlomeniny zadní

podle dislokace fragmentu

- zlomenina addukční nebo abdukční

dislokované fragmenty

- odlomení *tuberculum majus* – tah šlachy m. supraspinatus (rotátorová manžeta)
- odlomení *tuberculum minus* – tah šlachy m. subscapularis mediálně
- zlomenina collum chirurgicum – tah distálního fragmentu mediálně (úpon m. pectoralis major)

Při odlomení obou hrbolků se zlomeninou krčku je hlavice ohrožena avaskulární nekrózou (obecně ohrožení hlavice při intraartikulárních zlomeninách, které mají horší prognózu než extraartikulární)

Klinický obraz a diagnostika

- změny konfigurace ramene, otok, antalgické držení, omezený pohyb, krepitace úlomků, sběhlé hematomy, u luxačních zlomenin prázdná jamka ramenního kloubu

Diagnostika

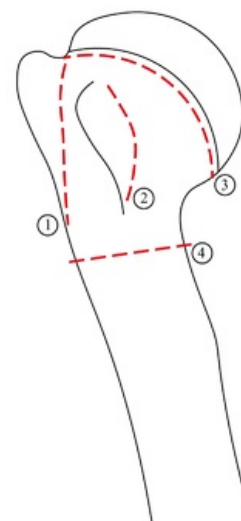
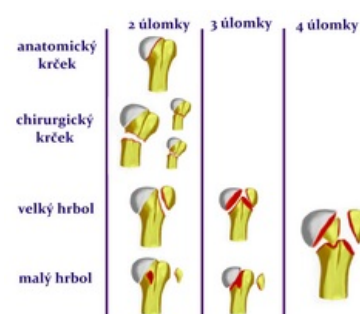
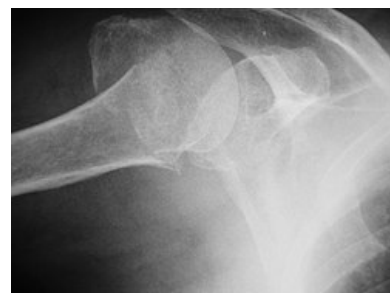

Schéma lomných linií humeru:

1. odlomení velkého tubercula
2. odlomení malého tubercula
3. anatomický krček
4. chirurgický krček



Neerova klasifikace

- nutno vyšetřit inervaci (poranění n. axillaris při zlomeninách krčku) a puls na a. radialis
- RTG ve dvou projekcích

Léčba

Konzervativní (především u typu A)

- nedislokované, dislokované po repozici stabilní
- imobilizace v abdukci na 3–4 týdny (Desaultův obvaz s vypodložením axily, abdukční dlaho – 30° předpažení a 60° abdukce, visací sádra, šátkový závěs)
- časná rehabilitace

Operační (typy B a C)

- zavřeně ireponibilní nebo reponibilní neretinovatelé, otevřené a luxační zlomeniny, zlomeniny komplikované poraněním cév a nervů:
 - zavřená repozice a MIO (např. nitrodřeňová osteosyntéza dle Hacketala)
 - otevřená repozice a dlahová osteosyntéza (T-dlaho, PHILOS – proximal humeral internal locking systém)
 - zajištěný hřeb (PHN – proximal humeral nail)
 - šrouby, K-dráty, tahová cerkláž u víceúlomkových zlomenin
 - CKP u tříštivých zlomenin s rizikem avaskulární nekrózy hlavičky

Konkrétní řešení léčby

- zlomeniny hrbolů – nedislokované: klid na šátku 7 dní, dislokované: šrouby nebo tahová cerkláž
- zlomeniny krčku – nedislokované imobilisace v Desaultu na 3–4 týdny (u mladých, kde není takové nebezpečí zatuhnutí ramena), visící sádra na 4–6 týdnů u starších (umožňuje časně kývavé pohyby v rameni), při operační léčbě dlahová osteosyntéza (PHILOS) nebo PHN
- zlomeniny hlavičky víceúlomkové – operační léčba s osteosyntézou (šrouby, K-dráty), event. CKP

Odkazy

Související články

- Kostí horní končetiny
- Zlomeniny humeru

Zdroj

- PASTOR, Jan. *Langenbeck's medical web page* [online]. [cit. 2010]. <<http://langenbeck.webs.com>>.