

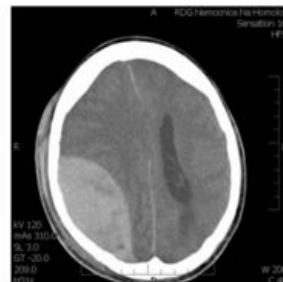
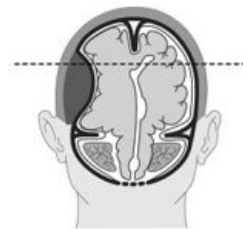
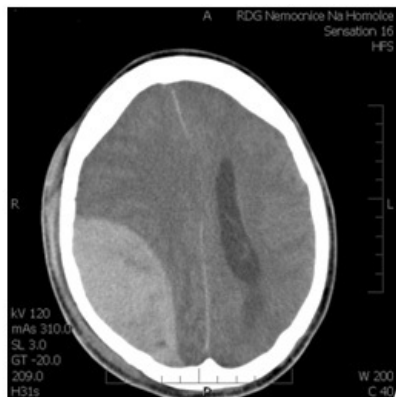
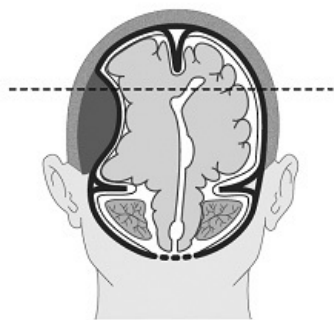
# Akutní epidurální hematom/PGS



## Tento článek je určen pro postgraduální studium

Prosíme, neprovádějte věcné editace, nemáte-li potřebnou kvalifikaci. Editujte s rozvahou. Věcné změny nejprve projednejte v diskusi.

Obvykle vzniká jako následek fraktury kalvy v místě průběhu **a. meningica media**, jež je spojena s roztržením této cévy. Krvácení je rychlé a tvoří expandující masu mezi dura mater a kalvou (



Obr.4 – Epidurální hematom

Zvyšování intrakraniálního tlaku má za následek přesun středových struktur (unkální, tentoriální nebo okcipitální herniati) s útlakem kmene mozku.

## Klinický obraz

V klinickém obrazu je někdy anamnesticky přítomný tzv. *lucidní interval*, kdy poúrazová ztráta vědomí (komoce mozku) je po probuzení za několik minut až desítek minut následována progredující poruchou vědomí (expanse hematomu, postižení kmene).

## Diagnosa

K diagnóze vede, vedle charakteristické anamnesy, nález topických příznaků herniace (např. Griesingerova příznaku, jednostranné areaktivní mydriasy z útlaku n. oculomotorius v incisura tentorii při temporální herniati) a nález hyperdenze čokovitého tvaru pod kalvou na CT hlavy.