

# Arteria axillaris

**Arteria axillaris** je pokračováním *arteria subclavia* od laterálního okraje 1. žebra. Dále běží axilou na vnitřní stranu *collum chirurgicum humeri*. Odtud pokračuje jako *arteria brachialis*. *Vena axillaris* s ní jde souběžně, ventromediálně od ní.

*Plexus brachialis* jde souběžně s tepnou, nejprve dorsokraniálně, postupně ji obklopuje svými *trunci lateralis, posterior a medius*.

Zásobuje svaly ohraničující *fossa axillaris*, *m. infraspinatus*, *m. deltoideus*, části prvních dvou mezižebří, ramenní kloub, kůži a u žen část mléčné žlázy.<sup>[1]</sup>

## Větve

### Mediálně od *m. pectoralis minor*

**Rr. subscapulares** – jednotlivé větve pro *m. subscapularis*.

**A. thoracica superior (suprema)** – k prvním dvěma mezižebřím a horní části *m. serratus anterior*.

**A. thoracoacromialis** – krátký kmen vystupující ventrálně, v hloubce *trigonum clavipectoriale (trigonum deltopectoriale)* vysílá:

- *R. acromialis* – do *rete acromiale* a k ramennímu kloubu.
- *R. deltoideus* – pro *m. deltoideus*.
- *Rr. pectorales* – pro *m. pectoralis major et m. pectoralis minor*.
- *R. clicularis* – pro *m. subclavius*.

### Za *m. pectoralis minor*

**A. thoracica lateralis** – sestupuje po *m. serratus anterior*, který zásobuje (sestupuje před obdobně sestupujícím *n. thoracicus longus*), u žen vysílá *rr. mammary laterales* do mléčné žlázy.

### Laterálně od *m. pectoralis minor*

**A. subscapularis** – axilou k *foramen omotricipitale*, kde se dělí na:

- *A. thoracodorsalis* – pro *m. latissimus dorsi* a *m. teres major*.
- *A. circumflexa scapulae* – skrze *foramen omotricipitale* do *m. infraspinatus*, kde anastomozuje s *a. suprascapularis* (větev *truncus thyrocervicalis arteriae subclaviae*).

**A. circumflexa humeri anterior** – slabší tepna, předem kolem *collum chirurgicum humeri* k ramennímu kloubu a okolním šlachám.

**A. circumflexa humeri posterior** – silnější tepna, dozadu skrze *foramen humerotricipitale*, kolem *collum chirurgicum humeri*, pro *m. deltoideus*, *m. triceps brachii* a ramenní kloub. Skrz *foramen humerotricipitale* a kolem *collum chirurgicum humeri* postupuje společně s *n. axillaris*.

## Odkazy

## Reference

- ČIHÁK, Radomír. *Anatomie 3*. 2. vydání. Praha : Grada Publishing, 2004. 692 s. ISBN 978-80-247-1132-4.

**arteria axillaris**  
podpažní tepna

*A. axillaris a její větve*

<b>TA</b>	A12.2.09.002 ( <a href="https://ifaa.unifr.ch/Public/EntryPage/TA98%20Tree/Entity%20TA98%20EN/12.2.09.002%20Entity%20TA98%20EN.htm">https://ifaa.unifr.ch/Public/EntryPage/TA98%20Tree/Entity%20TA98%20EN/12.2.09.002%20Entity%20TA98%20EN.htm</a> )
<b>Pokračuje z</b>	a. subclavia
<b>Větve</b>	a. thoracica sup., a. thoracoacromialis, a. thoracica lat., a. subscapularis, a. circumflexa humeri ant., a. circumflexa humeri post.
<b>Konečné větve</b>	a. brachialis

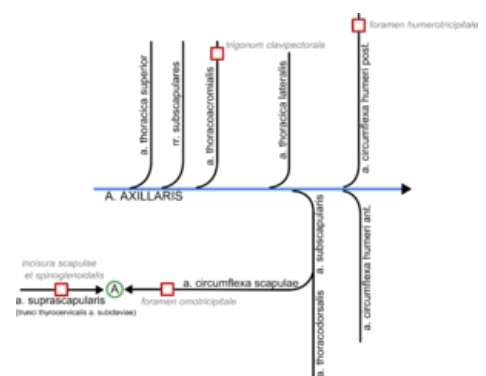


Schéma větvení a. axillaris