

Arteria brachialis

Arteria brachialis je pokračováním *a. axillaris* od collum chirurgicum humeri. Probíhá v předním osteofaciálním prostoru paže v *sulcus bicipitalis medialis*.

Vydává silnou větev **a. profunda brachii**, která provází n. radialis v *sulcus nervi radialis*, mezi hlavami m. triceps brachii. Dále vydává **arteria collateralis ulnaris superior** a **inferior**.

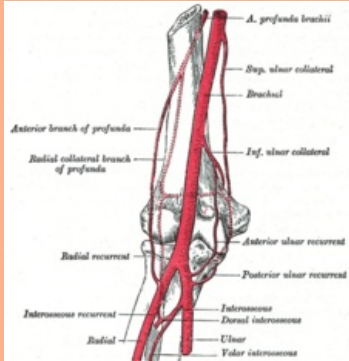
Na přední straně loketní krajiny ve *fossa cubitalis* na úrovni *collum radii* se dělí na *a. radialis* a *a. ulnaris*. Zásobuje paži a loketní kloub^[1].

Odkazy

Reference

1. STANDRING, Susan, et al. *Gray's Anatomy : The Anatomical Basis of Clinical Practice*. 39. vydání. London : Elsevier Ltd, 2005. ISBN 0-443-07168-3.

arteria brachialis
pažní tepna



A. brachialis

TA A12.2.09.018 (<https://ifaa.unifr.ch/Public/EntryPage/TA98%20Tree/Entity%20TA98%20EN/12.2.09.018%20Entity%20TA98%20EN.htm>)

Pokračuje z *a. axillaris*

Větve *a. profunda brachii*,
a. brachialis spf.,
a. collateralis ulnaris sup. et inf.

Konečné větve *a. radialis*,
a. ulnaris