

Arteria iliaca interna

Vzniká rozdělením a. iliaca communis na a. iliaca interna a externa. Za peritoneem sestupuje do malé pánve před křížokyčelním kloubem a větví se před plexus sacralis.

Větvení

Parietální větve

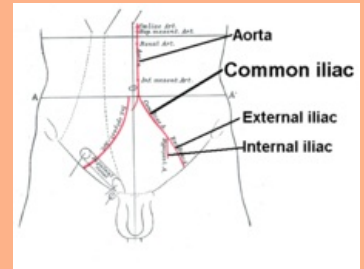
- **a. iliolumbalis** – pod musculus psoas major se dělí na *r. lumbalis*, který vysílá *r. spinalis* do L5-S1 a *r. iliacus*
- **aa. sacrales laterales** – sestupují podél foramina sacralia anteriora, kde vysílají *rr. spinales* a foramina sacralia posteriora, kde vydávají větev do svalstva
- **a. glutea superior** – skrz foramen suprapiriforme do regio glutea, anastomozuje s a. glutea inferior
- **a. glutea inferior** – skrz foramen infrapiriforme do regio glutea, kde zásobuje hlavně musculus gluteus maximus, vysílá *a. comitans nervi ischiadici*
- **a. obturatoria** – po boční stěně malé pánve, rovnoběžně s linea terminalis a do canalis obturatorius k adduktorům stehna. Větví se na:
 - *r. anterior*, *r. posterior* – svaly
 - *r. acetabularis* – ligamentum capitis femoris až do hlavice femuru
 - **r. pubicus** – spojka *a. obturatoria* a *a. epigastrica inferior* – může být poraněná při operaci femorální hernie, označuje se **corona mortis**; někdy chybí horní úsek a. obturatoria a je nahrazený *r. pubicus*, který postupuje až do canalis obturatorius

Viscerální větve

- **a. umbilicalis** – u fétu mohutná – ventrálně podél linea terminalis okolo močového měchýře k přední stěně břicha a potom šikmo nahoru k pupku – po porodu část na břišní stěně obliteruje a vzniká *ligamentum umbilicale mediale*; rozeznáváme
 - *pars patens* – proximální přechodný úsek s větvemi *aa. vesicales superiores*
 - *pars occlusa* – obliterovaný úsek
- **a. vesicalis inferior** – ke spodině močového měchýře, zásobuje také vesicula seminalis u muže a vaginální klenbu u ženy
- **a. ductus deferentis / a. uterina**
 - **a. ductus deferentis** (♂) – někdy vzniká samostatně a někdy spolu s a. vesicalis inferior, větví se na dvě větve, jedna jde s ductus deferens až na vesicula seminalis a druhá do scrota + *rr. ureterici* – drobné větvičky pro močovod
 - **a. uterina** (♀) – sestupuje po stěně malé pánve, potom zahýbá do spodiny ligamentum latum uteri, kde kříží ureter a přistupuje k cervix uteri, následně postupuje kraniálně podél hrany uteru a vydává větve:
 - *r. ovaricus* – v ligamentum ovarii proprium do vaječníku a anastomózy s *a. ovarica*
 - *r. tubarius* – též anastomozuje s *a. ovarica*
- **a. rectalis media** – anastomozuje s větvemi a. rectalis superior a a. rectalis inferior
- **a. pudenda interna** – z foramen infrapiriforme vystoupí spolu s n. pudendus, obtočí spina ischiadica a vstoupí do Alcockova kanálu a následně pokračuje po perineu. Zásobuje diaphragma pelvis, rectum, diaphragma urogenitale, svaly a kůži hráze, zadní úsek skrota muže a pysky ženy, penis, anebo klitoris. Kromě svalových větví do diaphragma pelvis vysílá:
 - *a. rectalis inferior* – ve fossa ischiorectalis napříč k pars analis recti
 - *a. perinealis* – pro diaphragma urogenitale a povrchové svaly hráze, větve: *rr. scrotales posteriores / rr. labiales posteriores*
 - *a. urethralis* – u muže, do corpus spongiosum penis podél uretry
 - *a. bulbi penis* – u muže, pro bulbus penis, diaphragma urogenitale a glandula bulbourethralis
 - *a. bulbi vestibuli* – u ženy, zásobení bulbus vestibuli

arteria iliaca interna

vnitřní tepna kyčelní

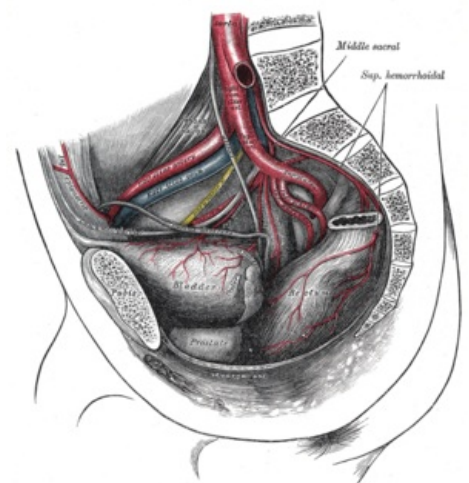


Bifurkace a. iliaca communis.

TA A12.2.00.001 (<http://ifaa.unifr.ch/Public/EntryPage/TA98%20Tree/Entity%20TA98%20EN/12.2.00.001%20Entity%20TA98%20EN.htm>)

Odstupuje z a. iliaca communis

Větve **parietální:**
a. iliolumbalis,
aa. sacrales lat.,
a. glutea sup.,
a. glutea inf.,
a. obturatoria;
viscerální:
a. umbilicalis,
a. vesicalis inf.,
a. ductus deferentis /
a. uterina,
a. rectalis med.,
a. pudenda int.



Větvení a. iliaca communis

- *a. dorsalis penis* (♂) / *a. dorsalis clitoridis* (♀)
- *a. profunda penis* (♂) / *a. profunda clitoridis* (♀) – pro corpus cavernosum penis, či corpus cavernosum clitoridis.

Odkazy

Související články

- Aorta
 - Aorta thoracica
 - Aorta abdominalis
- Cévy dolní končetiny

Použitá literatura

- ČIHÁK, Radomír a Miloš GRIM. *Anatomie III*. 2.. vydání. Praha : Grada Publishing, 2004. 673 s. sv. 3. ISBN 80-247-1132-X.

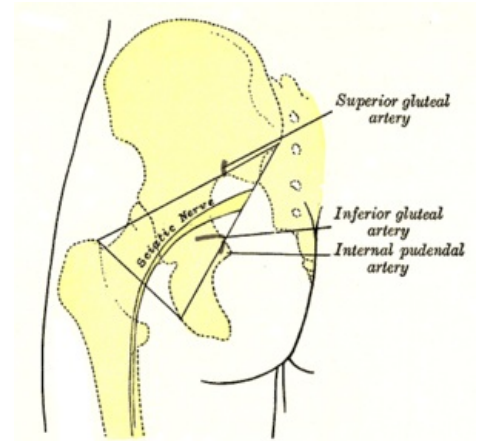
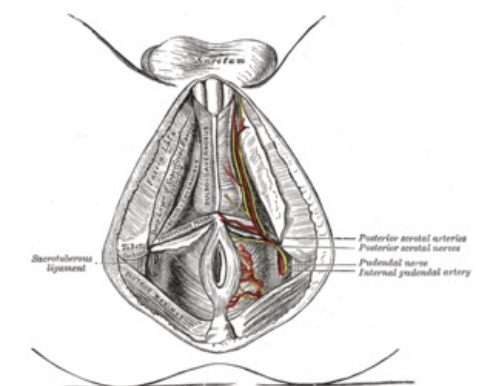


Schéma a. pudenda interna



Zásobení a. pudenda interna