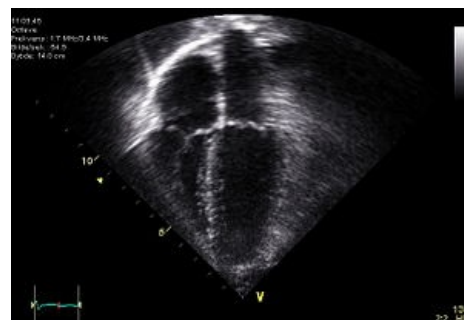


Dvourozměrná echokardiografie

Ukazuje plošné „řezy“ srdcem se zachováním skutečného pohybu jednotlivých struktur.

Indikace:

- **Průkaz patologických srdečních struktur** – tromby, myxom, tumory;
- **posouzení struktury a pohybu chlopní** – postrevmatické a vrozené chlopní vady, prolaps mitrální chlopně, dopředný pohyb předního cípu mitralis u hypertrofické obstrukční kardiomyopatie, infekční endokarditida;
- **hodnocení systolické funkce komor posouzením systolického ztlustování myokardu** – ICHS, kardiomyopatie, srdeční vady, myokarditidy;
- **komplikace infarktu myokardu** – ruptura šlašin / stěny levé komory, aneuryzma;
- **morfologické + strukturální abnormality** – vrozené srdeční vady;
- **perikardiální výpotek a tamponáda**;
- **nemoci perikardu** – konstriktivní perikarditida;
- **tloušťka srdečních stěn** – hypertenze.^[1]



2D echokardiogram.

Odkazy

Související články

- Echokardiografie
- Zátěžové vyšetření kardiovaskulárního systému

Reference

1. DÍŤ, P., et al. *Vnitřní lékařství*. 2. vydání. Praha : Galén, 2007. ISBN 978-80-7262-496-6.



Článek neobsahuje vše, co by měl.

Můžete se přidat k jeho autorům (https://www.wikiskripta.eu/index.php?title=Dvourozm%C4%9Brn%C3%A1_echokardiografie&action=history) a jej.

O vhodných změnách se lze poradit v diskusi.