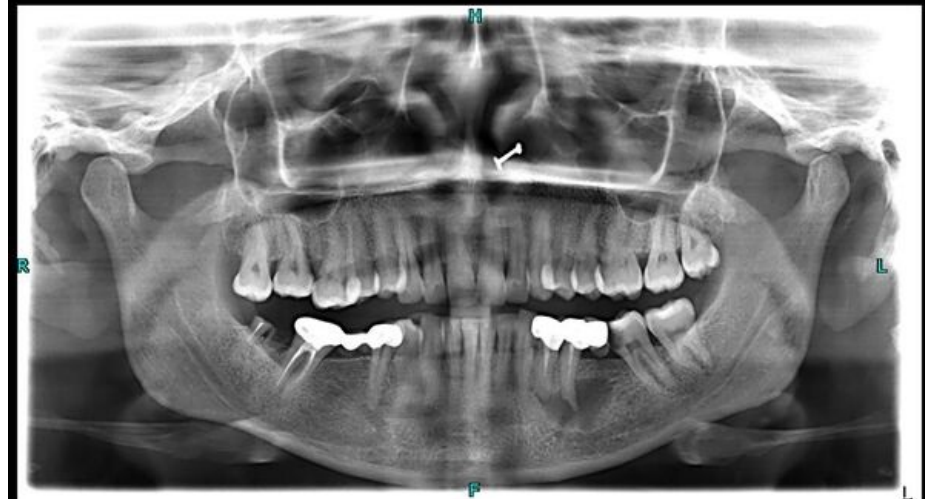

# Soubor:Periapikální cysta.jpeg



Size of this preview: 600 × 600 pixels.

Original file (1,024 × 1,024 pixels, file size: 79 KB, MIME type: image/jpeg)

 **Open in Media Viewer** 

## Popis

<b>Popis</b>	Radiologický snímek pacienta s periapikální cystou (dolní čelist, levá polovina snímku).
<b>Zdroj</b>	Case courtesy of Shahmeer Khan, Radiopaedia.org ( <a href="https://radiopaedia.org/?lang=us">https://radiopaedia.org/?lang=us</a> ). From the case rID: 91282 ( <a href="https://radiopaedia.org/cases/91282?lang=us">https://radiopaedia.org/cases/91282?lang=us</a> ).
<b>Datum</b>	<i>Neznámé</i>
<b>Autor</b>	Shahmeer Khan

**Tento soubor podléhá licenci Creative Commons *Uvedte původ - Nevyužívejte komerčně - Zachovejte licenci* 4.0 Mezinárodní** (<http://creativecommons.org/licenses/by-nc-sa/4.0/deed.cs>)

**Dílo smíte:**

- **Šířit** — kopírovat, distribuovat a sdělovat veřejnosti.
- **Upravovat** — pozměňovat, doplňovat, využívat celý nebo částečně v jiných dílech.

**Za těchto podmínek:**

- **Uvedte původ** — Máte povinnost uvést údaje o autorovi a tomto díle



**Licence**




- způsobem, který stanovil autor nebo poskytovatel licence (ne však tak, aby vznikl dojem, že podporují vás nebo způsob, jakým dílo užíváte).
- **Zachovejte licenci** — Pokud toto dílo jakkoliv upravíte nebo použijete ve svém díle, máte povinnost výsledek své práce šířit pod stejnou nebo slučitelnou licenci.
  - **Neužívejte komerčně** — Toto dílo nesmíte využít pro komerční účely.

Toto shrnutí vyjadřuje v obecném jazyce základní podmínky licenčního ujednání Creative Commons (<https://creativecommons.org>), které je pro vás závazné v plném znění. Existenci zde uvedené verze licence ověříte pomocí zkoušky funkčnosti odkazu na ni (<http://creativecommons.org/licenses/by-nc-sa/4.0/deed.cs>).

## File history

Click on a date/time to view the file as it appeared at that time.

	Date/Time	Thumbnail	Dimensions	User	Comment
current	22:40, 28 February 2024		1,024 × 1,024 (79 KB)	ShadyMedic (talk   contribs)	<div><div><div><div><div><div><span>{{Soubor  popis = Radiologický snímek pacienta s periapikální cystou (dolní čelist, levá polovina snímku).  zdroj = Case courtesy of Shahmeer Khan, &lt;a href="https://radiopaedia.org/?lang=us"&gt;Radiopaedia.org&lt;/a&gt;. From the case &lt;a href="https://radiopaedia.org/cases/91282?lang=us"&gt;rID: 91282&lt;/a&gt;  datum =  autor = Shahmeer Khan  licence = {{Zpracovat doplnit licenci}} }}</span></div></div></div><div><div>Kategorie:Nezařazené soubory</div><div>Kategorie:Zubní lékařství</div><div>Kategorie:Radiodiagnostika</div></div></div></div></div>

You cannot overwrite this file.

## File usage

The following page uses this file:

- Odontogenní cysty