

Topografické útvary krku

Krk můžeme z anatomického pohledu rozdělit na přední krajinu krční (*regio cervicalis anterior*), laterální krajinu krční (*regio cervicalis lateralis*) a *regio sternocleidomastoidea*. V těchto krajinách se nachází několik trojúhelníkovitých topografických oblastí.

Regio cervicalis anterior

- *trigonum submentale*
- *trigonum submandibulare*
- *trigonum caroticum*
- *trigonum musculare* (*regio mediana colli*, *trigonum omotracheale*)

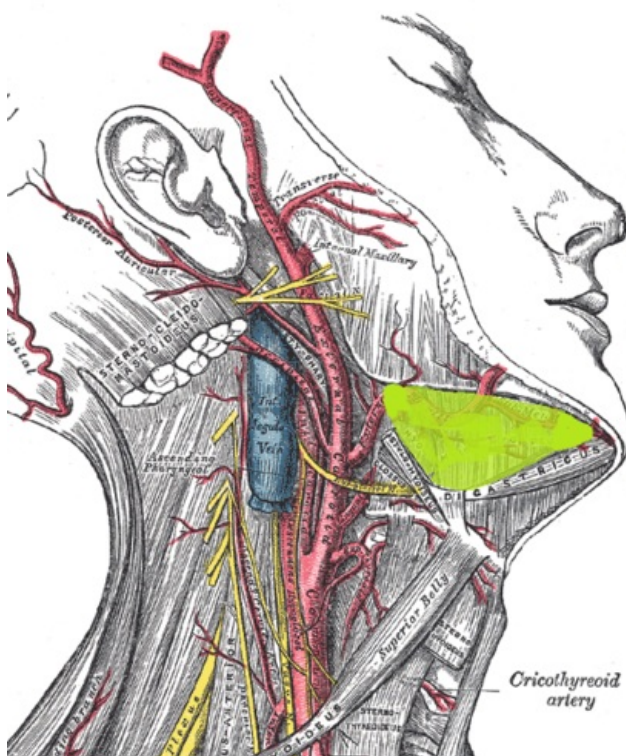
Regio sternocleidomastoidea

- *fossa supraclavicularis minor*
- *trigonum scalenovertbrale*

Regio cervicalis lateralis

- *trigonum omoclaviculare*
- *trigonum omotrapezium*

Trigonum submandibulare



Ohraničení

Trigonum submandibulare náleží *regio cervicalis anterior*. Její ohraničení tvoří kaudálně ***corpus mandibulae*** a obě bříska ***musculus digastricus*** (*venter anterior et posterior*). V podkožní vrstvě leží ***musculus platysma***, pod kterým se nachází tenká vazivová podkožní vrstva. Pod ní je umístěna *fascia cervicalis* (její *lamina superficialis*), která je fixována k okraji mandibuly. Fascie je při *angulus mandibulae* zesílena ve vazivový pruh (*tractus angularis*), jenž od sebe odděluje parotickou a submandibulární lóži. Spodinu trigona tvoří ***musculus mylohyoideus***, s vůči nim dorzálně umístěnými ***musculus hyoglossus*** a ***musculus styloideus***. Tato skupina svalů odděluje trojúhelník od *regio sublingualis*.

Podčelistní krajina

Hlavním obsahem krajiny je podčelistní žláza, ***glandula submandibularis***. Zevně se dotýká obou bříšek *musculus digastricus*, mediálně vybíhá přes zadní okraj *musculus mylohyoideus* do sublinguální krajiny. Zde ze žlázy vystupuje směrem vpřed vývod, ***ductus submandibularis***, který se vmezeřuje mezi *musculus mylohyoideus* a *musculus hyoglossus*.

Cévní struktury

Po zevním povrchu této žlázy probíhá **vena facialis**. Z *trigonum caroticum* navnitř od *musculus digastricus* a *musculus stylohyoideus* přichází do *trigonum submandibulare* **arteria facialis**, která probíhá touto krajinou zpravidla mediálně od podčelistní žlázy. Nad horním okrajem žlázy se artérie stáčí přes mandibulu a přidává se k žíle.

Nervové struktury

Krajinou prochází několik významných nervů. **Nervus lingualis** probíhá horní částí trigona, navnitř od okraje mandibuly, stačí se obloukovitě vpřed a po zkrřížení s *ductus submandibularis* vstupuje do *regio submandibularis* a do jazyka. Na nejnižším bodu jeho oblouku je zavěšeno parasympatické **ganglion submandibulare**.

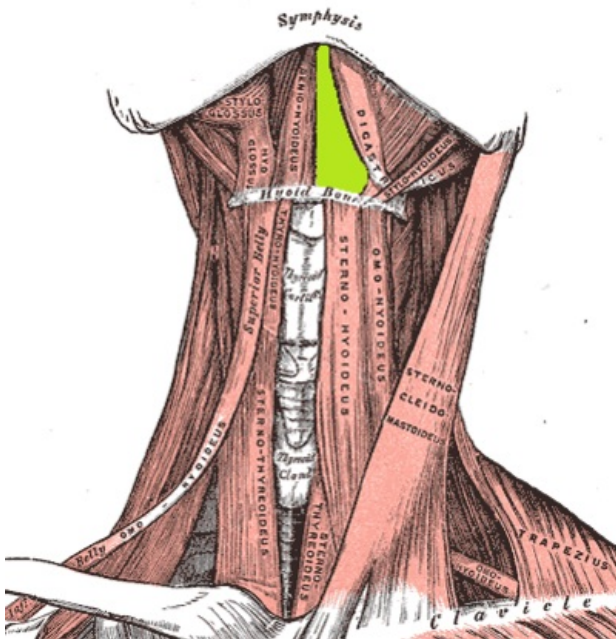
Dalším nervem, který je obsahem *trigonum submandibulare*, je **nervus hypoglossus**. Dvanáctý hlavový nerv přichází do dolní části krajiny z *trigonum caroticum*, navnitř od *venter posterior musculus digastrici*. Je obloukovitě prohnut v **arcus nervi hypoglossi** a směřuje vpřed do *regio sublingualis* šteřbinou mezi *musculus mylohyoideus* a *musculus hyoglossus*. Tento oblouk společně s bříškou *musculus digastricus* a zadním okrajem *musculus mylohyoideus* ohraničuje **trigonum Pirogovi**, což je jedno z míst podvazu **arteria lingualis**. Tepna se nachází na spodině útvaru, navnitř od hyoglossálního svalu.

Posledním procházejícím nervem je **nervus mylohyoideus**. Ten se odděluje z **nervus alveolaris inferior** před tím, než vstupuje do *foramen mandibulae* a sbíhá po vnitřní ploše *ramus mandibulae* do horní části *trigonum submandibulare*. Zde je uložen navnitř od žlázy. Beží tímto topografickým útvarem vpřed a vstupuje do *venter anterior muscoli digastrici*.

Mízní uzliny

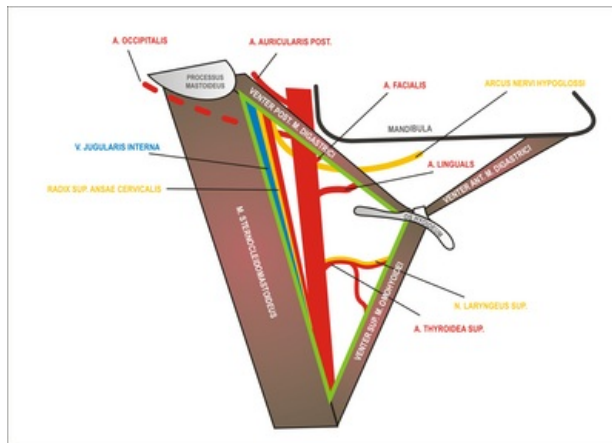
Obsahem *trigonum submandibulare* jsou ještě lymfatické uzliny – ***nodi lymphoidei submandibulares***. Jsou umístěny povrchově, tvoří hlavní skupinu mízních útvarů pod okrajem dolní čelisti (kolem podčelistní žlázy). Přijímají lymfatické cévy z povrchových i hlubokých vrstev prakticky všech krajin obličeje.

Trigonum submentale



Jedná se o nepárovou krajinu o tvaru trojúhelníku. Je vymezená oběma ***ventres anteriores musculi digastrici*** laterálně, ***corpus ossis hyoidei*** kaudálně. Do vnější části krajiny mohou v podkoží zasahovat mediálně umístěné snopce ***musculus platysma***. Pod tímto svalem je uložena ***lamina superficialis fasciae cervicalis***, která je fixovaná k jazyce a k okraji dolní čelisti. Spodinu topografického útvaru tvoří ***musculus mylohyoideus***, mezi nímž a povrchnější fascií je uloženo několik mízních uzlin (***nodi lymphoidei submentales***), které sbírají lymfu z hrotu jazyka a z dolního rtu. Je klinicky významné, že do této krajiny lze chirurgicky proniknout hluboko do jazyka bez rizika protěti větších cévních nebo nervových struktur.

Trigonum caroticum



Ohraňení

Trojúhelníková krajina je vymezená dorzolaterálně **musculus sternocleidomastoideus**, shora **venter posterior musculi digastrici** a dole **venter superior musculi omohyoidei**.

Vztah k dalším prostorům krku

V hlubších vrstvách tato krajina vzhůru plynule přechází do prostoru parafaryngového (*spatium parapharyngeum*), směrem kaudálním pokračuje do *trigonum scalenovertebrale*.

Kraniálně uložené útvary

Je zde hmatná pulzace **arteria carotis communis**. V podkoží leží **musculus platysma**, pod ním se nachází větve **nervus transversus colli** a variabilně uspořádané povrchové žíly (popsané s dalšími cévami níže).

Žíly

Povrchově se v tomto trojúhelníku nachází **vena retromandibularis**, která se může spojovat s **vena facialis**. Obličejová žíla proráží fascii a ústí zpravidla do **vena jugularis interna**. Pod *lamina superficialis fasciae cervicalis* je to nejepovrchověji uložená žíla, která v prostoru *trigonum caroticum* přijímá žilní přítoky z oblasti obličeje a krku. Podél ní jsou uloženy mízní uzliny **nodi lymphatici profundi superiores**.

Tepny

Mediálně od *vnitřní hrdelní žíly* probíhá **arteria carotis communis**, která se uprostřed trigona (úroveň C4) větví na **arteria carotis externa** (uloženou ventromediálně) a **arteria carotis interna** (ležící dorzolaterálně). **Arteria carotis externa** vychází z vagina carotica.

Z *arteria carotis externa* odstupuje dopředu nejkaudálněji **arteria thyroidea superior**, nad ní, v úrovni *cornua majora ossis hyoidei*, **arteria lingualis** a o něco výše **arteria facialis**, která pokračuje do *trigonum submandibulare*.

Mediálně odstupuje **arteria pharyngea ascendens** a dorzálně **arteria occipitalis**. *Arteria lingualis* prochází **Béclardovým úhlem**, který tvoří *venter posterior musculi digastrici* a *cornua majora ossis hyoidei*. Zanořuje se pod **musculus hyoglossus** a pokračuje do jazyka.

Nervy

Z nervových struktur probíhajících v *trigonum caroticum* je nejepovrchověji umístěna **ansa cervicalis profunda**. Je to obloukovitá spojka mezi **nervus hypoglossus** (jeho horního kořene) a **plexus cervicalis** (z dolního kořene), ze které vystupují motorické větve do infrahyoidních svalů.

Nervus hypoglossus probíhá obloukem, *arcus nervi hypoglossi*, v horní části trigona mezi *vena jugularis interna* a *arteria carotis interna*, následně pokračuje navnitř od *venter posterior musculi digastrici* a **musculus stylohyoideus** do topografického útvaru *trigonum submandibulare*, kde se zanoří pod **musculus mylohyoideus** a míří dopředu směrem do *regio sublingualis*.

Nervus vagus probíhá mezi *arteria carotis interna*, *arteria carotis communis* a *vena jugularis interna*, dorzálně od nich. Spolu s uvedenými cévami tvoří desátý hlavový nerv **nervově-cévní svazek krční** obklopený vazivovou pochvou (vagina carotica). V horní části z tohoto nervu odstupuje a mediokaudálně běží **nervus laryngeus superior**.

Nejhlouběji probíhá **truncus sympathicus** zavzatý do *lamina prevertebralis fasciae cervicalis*. V horním úseku *trigonum caroticum* je na něm vytvořeno **ganglion cervicale superius**, v dolním cípu je rozšířen v **ganglion cervicale medium**.

Dalším spojením nervů a cév v tomto topografickém útvaru je ***glomus caroticum***. Leží v bifurkaci *arteria carotis communis* a dostává tenké větve z krčního sympatiku, z *nervus glossopharyngeus* a z *nervus vagus*.

Odkazy

Související články

- Trigonum submandibulare
- Musculus digastricus
- Svaly krku

Použitá literatura

- GRIM, Miloš, Rastislav DRUGA a Josef STINGL, et al. *Základy anatomie, 5. Anatomie krajín těla*. 1. vydání. Praha : Galén, Karolinum, 2008. 119 s. ISBN 978-80-246-0573-9.