

Šablona:Infobox - topografie



Dokumentace

[[page history (https://www.wikiskripta.eu/index.php?title=%c5%a0ablona:info box_-_topografie/dokumentace&action=history)]] [vyprázdnit paměť (https://www.wikiskripta.eu/index.php?title=%c5%a0ablona:infobox_-_topografie&action=purge)]

Infobox - topografie může být použit pro stručnou charakteristiku topografický míst v článcích z anatomie.

Použití

Infobox vložte zkopírováním a vyplněním níže uvedené šablony do článku. Jakékoliv vynechané řádky s parametry nebudou vůbec zobrazeny.

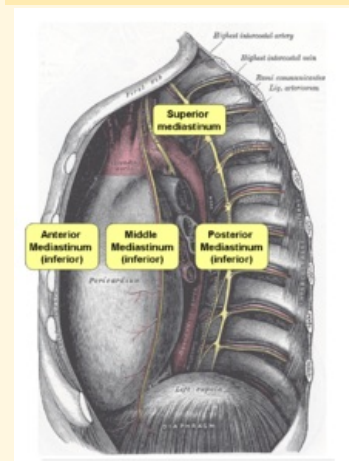
```
{{Infobox - topografie
| název =
| česky =
| eponymně =
| obrázek =
| popis =
| ohraničení mediálně =
| ohraničení laterálně =
| ohraničení dorzálně =
| ohraničení ventrálně =
| ohraničení kraniálně =
| ohraničení kaudálně =
| ohraničení proximálně =
| ohraničení distálně =
| navazuje na =
| přechází v =
| obsah =
| pomůcka =
}}
```

Příklad

```
{{Infobox - topografie
| název = mediastinum superius
| česky = horní mezihrudí
| eponymně =
| obrázek = Mediastinum.png
| popis = Rozdělení mediastina
| ohraničení mediálně =
| ohraničení laterálně = pleura mediastinalis
| ohraničení dorzálně = těla obratlů Th1–4
| ohraničení ventrálně = manubrium sterni
| ohraničení kraniálně = apertura thoracis superior
| ohraničení kaudálně = rovina mezi angulus sterni a discus
intervertebralis mezi Th4–5
| ohraničení proximálně =
| ohraničení distálně =
| navazuje na =
| přechází v = mediastinum inferius
| obsah = [[Thymus|thymus]], [[Vena brachiocephalica|vv.
brachiocephalicae]], [[Vena cava superior|v. cava sup.]], [[Aorta|arcus
aortae]], [[Nodi lymphatici mediastinales ant.]], [[Trachea|trachea]],
[[Oesophagus|oesophagus]], [[Nervus vagus|nn. vagi]], [[Nervus
phrenicus|nn. phrenici]], plexus cardiacus spf. et prof., [[Truncus
sympathicus|truncus sympathicus]], [[Ductus thoracicus|ductus thoracicus]]
| pomůcka =
}}
```

mediastinum superius

horní mezihrudí



Rozdělení mediastina

Ohraničení pleura mediastinalis
laterálně

Ohraničení těla obratlů Th1–4
dorzálně

Ohraničení manubrium sterni
ventrálně

Ohraničení apertura thoracis
kraniálně superior

Ohraničení kaudálně	rovina mezi angulus sterni a discus intervertebralis mezi Th4–5
Přechází v	mediastinum inferius
Obsah	thymus, vv. brachiocephalicae, v. cava sup., arcus aortae, nodi lymphatici mediastinales ant., trachea, oesophagus, nn. vagi, nn. phrenici, plexus cardiacus spf. et prof., truncus sympathicus, ductus thoracicus