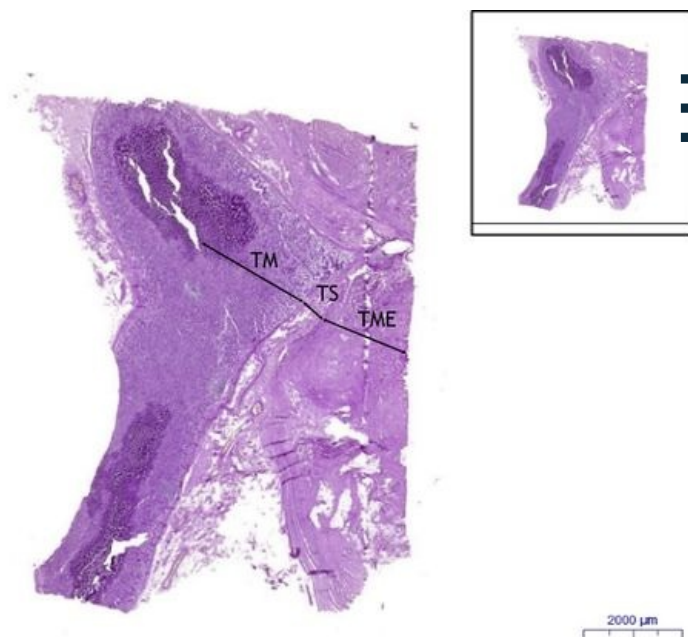


# Žaludek fundus / Stomach fundus - PAS

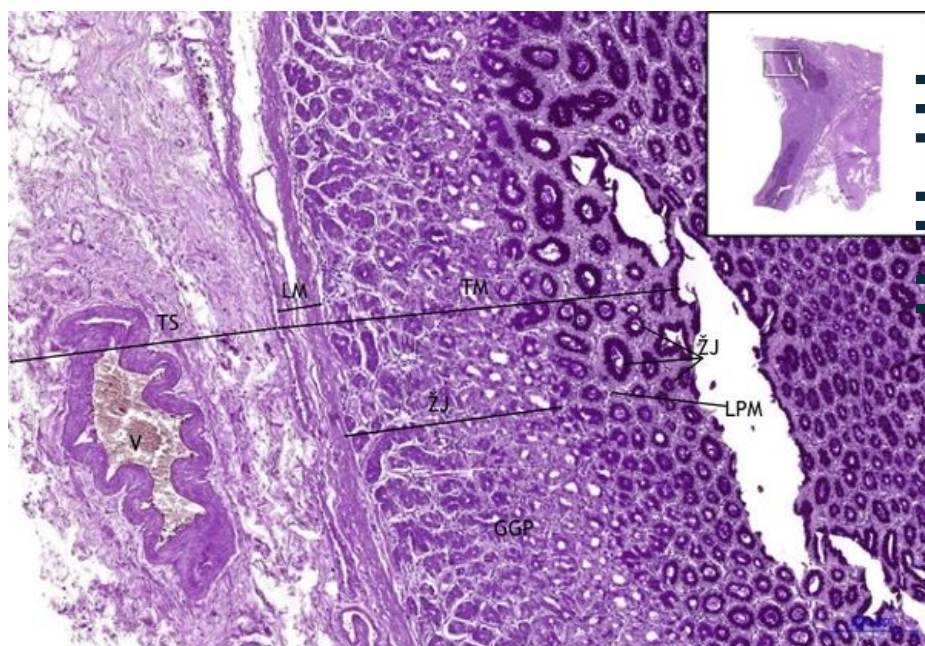
## Žaludek fundus / Stomach fundus, PAS 0,6x



### Žaludek fundus / Stomach fundus:

- 1) **TM** - tunica mucosa
- 2) **TS** - tunica submucosa
- 3) **TME** - tunica muscularis externa

## Žaludek fundus / Stomach fundus, PAS 5x



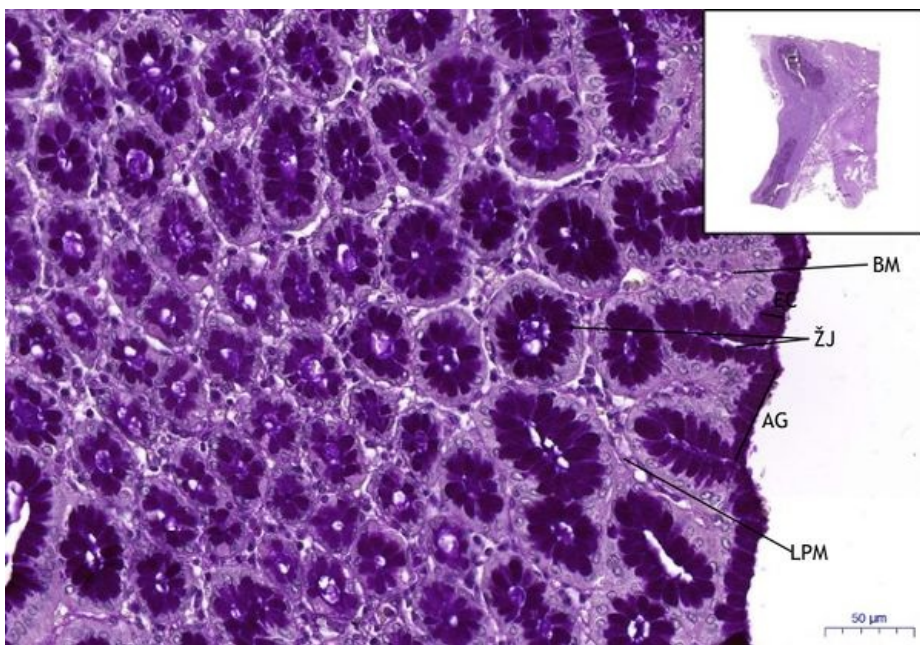
### Žaludek fundus / Stomach fundus:

- 1) **TM** - tunica mucosa
- b) **LPM** - lamina propria mucosae
- c) **ŽJ** - žaludeční jamky / gastric pits (foveolae gastricae)
- f) **LM** - lamina muscularis mucosae
- g) **GGP** - glandulae gastricae propriae
- 2) **TS** - tunica submucosa
- 3) **V** - vena

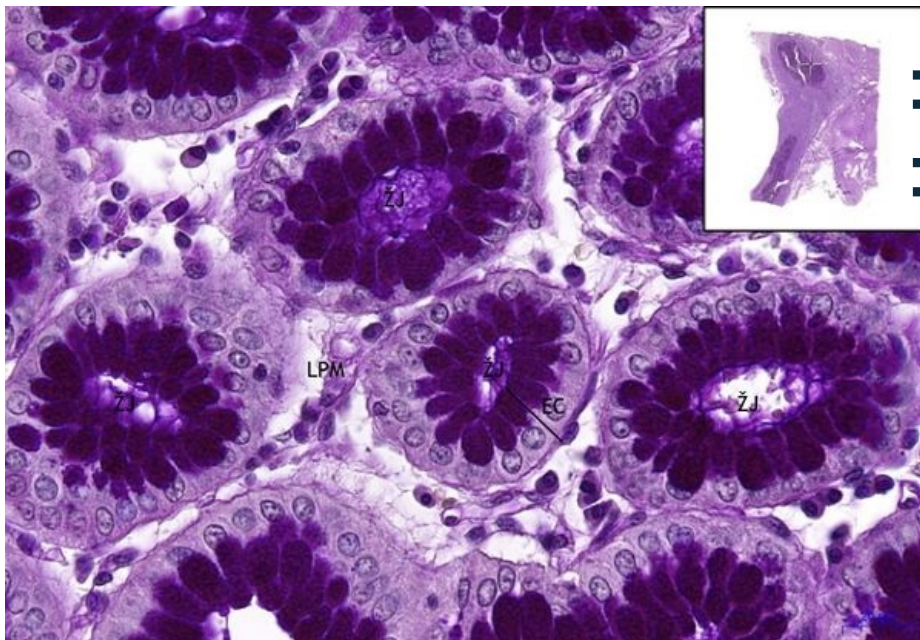
## Žaludek fundus / Stomach fundus, PAS 20x

### Žaludek fundus / Stomach fundus:

- 1) **TM** - tunica mucosa
- a) **EC** - jednovrstevný cylindrický epitel / simple columnar epithelium
- b) **LPM** - lamina propria mucosae
- c) **ŽJ** - žaludeční jamky / gastric pits (foveolae gastricae)
- f) **LM** - lamina muscularis mucosae
- h) **AG** - antrum gastrici



## Žaludek fundus / Stomach fundus, PAS 40x



### Žaludek fundus / Stomach fundus:

- **1) TM** - tunica mucosa
- **a) EC** - jednovrstevný cylindrický epitel / simple columnar epithelium
- **b) LPM** - lamina propria mucosae
- **c) ŽJ** - žaludeční jamky / gastric pits (foveolae gastricae)

## Navigace

### Navigace: Zažívací systém / Digestive tract

← Preparát  
Z11

Seznam  
preparátů

Preparát Z12  
→