

# Akutní laryngitida

**Akutní zánět hrtanu** neboli **subglotická laryngitida** či **pseudokrup** (MKN-10: J04 (<https://mkn10.uzis.cz/prohlizec/J04>)) je otok hrtanu v subglotické oblasti. Bývá virového původu (parainfluenza, adenoviry, RSV), ale mohou se uplatňovat také alergen. Vyskytuje se častěji než akutní epiglotitida a má méně dramatický průběh, objevuje se zejména v zimních měsících (listopad-duben). Nejčastěji jsou postiženy děti od kojeneckého věku do cca 6 let, ale výjimky jsou pravidlem.<sup>[1]</sup>

## Klinický obraz

Začíná náhle z plného zdraví nebo navazuje na katar horních cest dýchacích. Nejčastěji se objevuje v noci ve formě záchvatové inspirační dušnosti s inspiračním stridorem. Je provázen typickým štěkavým kašlem. Dítě je neklidné, subfebrilní a má hrubý hlas (chraptí). Někdy také zatahuje jugula, interkostální prostory a epigastrium. V těžkých případech se objevuje cyanóza, neklid a agitovanost. Nejsou obtíže při polykání, bolest v krku rovněž není přítomna. Dítě je celkově v dobrém stavu (při nízkém stupni dušnosti). K progresi stavu může dojít během desítek minut. Klinický stav se hodnotí podle Downese (0-10 bodů).<sup>[2][1]</sup>

Skóre podle Downese při akutní subglotické laryngitidě<sup>[3]</sup>

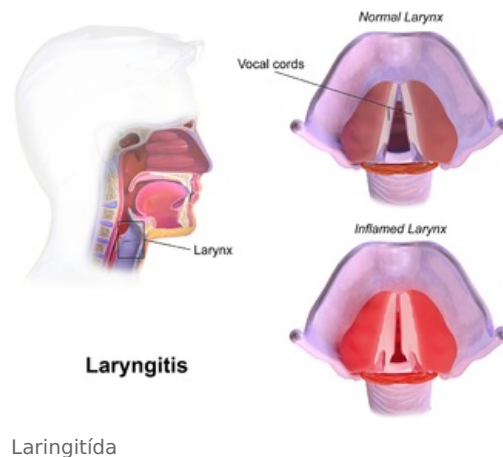
Příznak	0 bodů	1 bod	2 body
Poslech nad plícemi	normální	oslabený, vrzoty	ticho
Stridor	není	inspirační	inspirační i expirační
Dechová námaha	dýchání je volné	zatahuje jugulum, má alární souhyb	zatahuje všechny měkké části hrudníku, má při dýchání otevřená ústa
Kašel	není	drsný, neproduktivní	štěkavý, suchý
Cyanóza	není	při dýchání vzduchu	i při $\text{FiO}_2 > 0,4$

- Downes skóre < 3 body – dítě možno ponechat v domácí péči (chladný vlhký vzduch, tekutiny, mukolytika).
- Downes skóre 3 a více bodů – nutná hospitalizace, převoz záchrannou službou (dexamethason p.o., i.m. či i.v., inhalace adrenalinu).
- Downes skóre > 7 bodů – zvážit tracheální intubaci v inhalační anestezii<sup>[3]</sup>.

## Diagnostika

Klíčové je umět pohotově odlišit akutní laryngitidu a akutní epiglotitidu.

	Akutní epiglotitida	Akutní laryngitida <sup>[4][5]</sup>
Průměrný věk	3-4 roky	6-36 měsíců
Prodromy	-	rýma
Kašel	- / mírný	štěkavý
Krmení	ne	ano
Ústa	vytékají sliny	zavřená
Toxicita	ano	ne
Teplota	> 38,5 °C	< 38,5 °C
Stridor	jemný	skřehotavý
Hlas	slabý / tichý	chraptavý
Recidivy	ne	ano



Diferenciálně diagnosticky je nutno vyloučit kromě epiglotitidy i retrofaryngeální absces, bakteriální laryngotracheitidu, alergický nebo hereditární angioedém dýchacích cest. Vyšetření krku provádíme rychlou aspekci po stlačení kořene jazyka špatlí.<sup>[1]</sup>

## Léčba

- Monitorování vitálních funkcí (puls, dechová frekvence, TK,  $\text{SaO}_2$ );
- studená nebulizace (směs plynů o různé  $\text{FiO}_2$ , kterou dítě dýchá);
- inhalace adrenalinu (nebulizovaný adrenalin) (5 mg v 5 ml 1/1 0,9% NaCl, účinek se dostavuje po 10-30 minutách, po inhalaci trvá 60 minut);
- dexametazon i.v. či i.m. (0,6 mg/kg *pro dosi*, účinek se dostavuje do 120 min.)<sup>[3]</sup>;
- prednison per rektum;
- ev. antitusika nekodeinového typu;
- sedativa kontraindikována (riziko útlumu dechového centra), k sedaci lze užít antihistaminika (promethazin 1-

2 mg/kg/24 hod).

## Guideline postupu dle tíže onemocnění

### Downes score < 3 body

- ambulantní postup;
- inhalace studeného vzduchu (není EBM);
- dexamethason 0,6 mg/kg p.o. nebo i.m..

### Downes score 3-4 body

- hospitalizace na standardním oddělení;
- studená nebulizace plynů s FiO<sub>2</sub> cca 0,3–0,4;
- dexamethason 0,6 mg/kg p.o. nebo i.m..

### Downes score 5-7 bodů

- hospitalizace na JIP, zajištění i.v. vstupu;
- studená nebulizace plynů s FiO<sub>2</sub> cca 0,3–0,4;
- dexamethason 0,6 mg/kg i.v.;
- nebulizace adrenalinu 1:1 000 v dávce 5 ml, případně 2 mg nebulizovaného budesonidu;
- opatrná sedace (midazolam).

### Downes score > 7 bodů

- konzervativní terapie (viz předchozí postup) po dobu 20 minut, při nezlepšení stavu tracheální intubace;
- u kritické dušnosti intubujeme ihned, řídíme se klinikou, nelze „čekat“ na hypoxii nebo hyperkapnii;
- intubujeme neapnoickou technikou při inhalační anestezii, alternativně midazolam 0,2 mg/kg + ketamin 3 mg/kg i.v.;
- tracheální rourku volíme bez manžety s průměrem o 0,5–1 mm menším než je průměr rourky pro daný věk;
- po intubaci zahajujeme standardní UPV;
- extubujeme v době, kdy již významně uniká vzduch kolem ET kanyly, zpravidla do 48 hodin.<sup>[1]</sup>

## Následná opatření


Laryngitida se s oblibou opakuje, ale každá ataka může být jinak závažná. Při recidivách vyšetřujeme ev. alergickou složku – „spasmodic croup“. Je třeba dále vyloučit GER, vliv adenoidních vegetací. Při > 3 recidivách ASL nebo atypickém průběhu je zpravidla nutná laryngotracheobronchoskopie.<sup>[1]</sup>

## Odkazy

### Související články

- Akutní epiglottitida
- Akutní obstruktivní laryngitida
- Infekce horních cest dýchacích

### Externí odkazy

-  **AKUTNE.CZ** Akutní laryngitida u dětí – interaktivní algoritmus + test (<http://www.akutne.cz/index.php?pg=vyukove-materialy--rozhodovaci-algoritmy&tid=170>)
- Akutní laryngitis (onemocnění hlasu a řeči) (<http://atlas.lf1.cuni.cz/ohr/akutni-laryngitis-1/>)
- Chronická laryngitis (onemocnění hlasu a řeči) (<http://atlas.lf1.cuni.cz/ohr/chronicka-laryngitis-3/>)

## Reference

1. HAVRÁNEK, Jiří: *Infekce horních dýchacích cest*
2. MUNTAU, Ania Carolina. *Pediatric*. 4. vydání. Praha : Grada, 2009. s. 330. ISBN 978-80-247-2525-3.
3. NOVÁK, Ivan, et al. *Intenzivní péče v pediatrii*. 1. vydání. Galén, 2008. s. 303. ISBN 978-80-7262-512-3.
4. TASKER, Robert C., Robert J. MCCLURE a Carlo L. ACERINI. *Oxford Handbook of Paediatrics*. 1. vydání. New York : Oxford University Press, 2008. s. 295. ISBN 978-0-19-856573-4.
5. KLIEGMAN, Robert M., Karen J. MARCDANTE a Hal B. JENSON. *Nelson Essentials of Pediatrics*. 1. vydání. China : Elsevier Saunders, 2006. 5; s. 497. ISBN 978-0-8089-2325-1.