

Biopsie

Biopsií (z řec. *bios* – živý, *opsis* – zrak) označujeme diagnostickou metodu odběru živé tkáně, nebo buněk. Navazuje na metody prebiptické (kolposkopie, ultrazvuková diagnostika, aj.) a zpravidla je prováděna za kontroly vizuální (např. excize tkáně při operaci), nebo přístrojové (např. punch biopsie pod kontrolou kolposkopickou, odběr klíšťkama při hysteroskopii). Toto vyšetření hraje klíčovou roli zejména v onkologii při vyšetření nádoru.

Provedení

Odebrání vzorku se provádí jehlou (tzv. jehlová biopsie), případně odříznutím kousku tkáně nebo orgánu skalpelem při operaci. Po provedení zákroku musíme odebrané vzorky fixovat (Boinův roztok, Zenkerova tekutina), abychom předešli autolýze.

Výsledek

Vzorek tkáně je dále vyhodnocen histologickou, histochemickou nebo cytologickou metodou a je určena biologická povaha tkáně. Tato diagnostika pak umožňuje určit, nebo zpřesnit diagnózu a naplánovat, nebo zacílit léčbu.

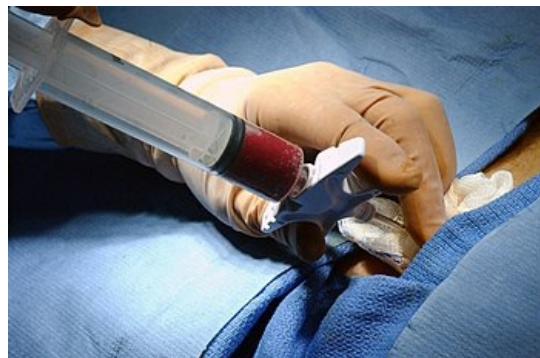
Klinické využití

- v *gynekologii* k diagnostice prekanceróz (t.j. přednádorových stavů), nebo odlišení děložních patologií a k diagnostice nádorů.
- v *nefrologii* se tato metoda užívá k diagnostice ledvinných onemocnění. Odběr je proveden jehlou pod ultrazvukovou kontrolou
- v *gastroenterologii* se užívá biopsie k identifikaci onemocnění jater (jehlová biopsie pod ultrazvukovou kontrolou) nebo střev (biopsie klíšťkama při endoskopii).
- *peroperační biopsie* se užívá k rychlé diagnostice při operacích. Chirurg odebere vzorek tkáně a tento ihned zasílá k histologickému zpracování. Předběžný výsledek vyšetření je znám do 20 minut.
- v *onkologii* se užívá k diagnostice patologických útvarů, k vyloučení malignit, či odlišení maligních nálezů od benigních. Dále pak k určení původu nádoru. Často se užívá k naplánování další léčby (chirurgické, chemoterapie, kombinované léčby, atd.).

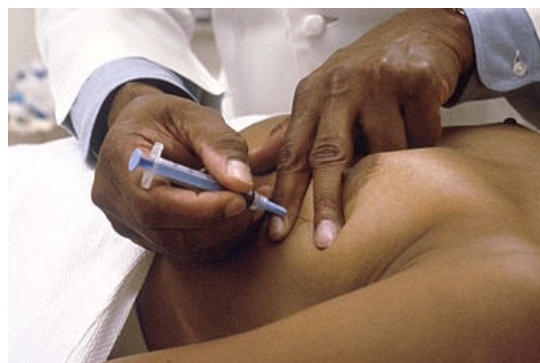Odkazy

Literatura

- VOKURKA M., HUGO J., Velký lékařský slovník, Maxdorf, 2009, ISNB 978-80-7345-202-5
- ROZTOČIL A., Moderní gynekologie, Grada Publishing a.s., 2011, ISNB 978-80-247-2832-2
- TURÝNA R., SLÁMA J., Kolposkopie děložního hrdla, Galen, 2010, ISNB 978 – 80 – 7262 – 679 - 3



Biopsie kostní dřeně



Jehlová biopsie