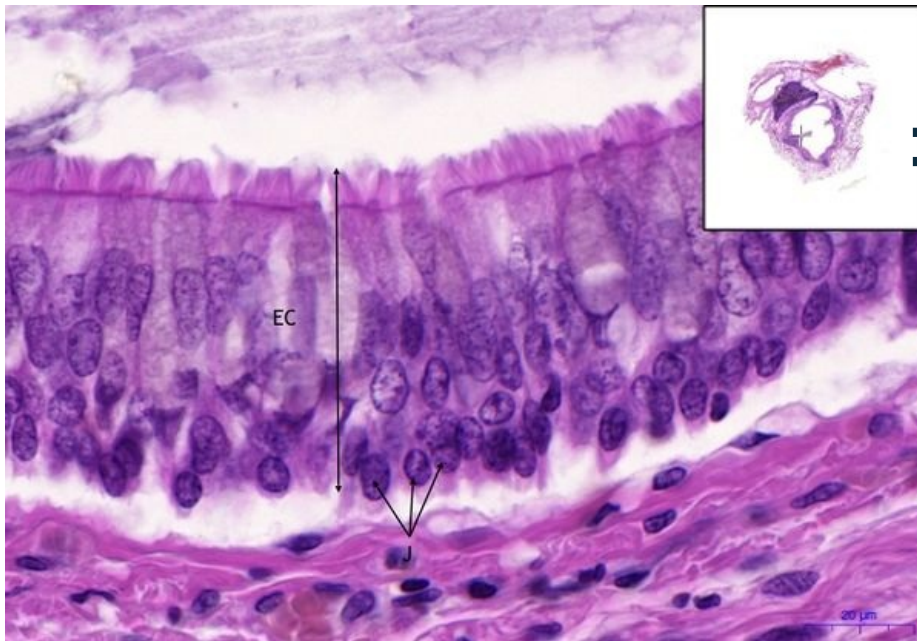


Bronchus - HE

Bronchus - HE, 60,9x



**Víceřadý cylindrický epitel
s řasinkami / Pseudostratified
columnar epithelium with cilia:**

- **EC** - cylindrický epitel
- **J** - jádra buněk / cell nucleus

Navigace: Epitely / Epithelial tissue

← Preparát č. 5 | Seznam preparátů | Preparát č. 7 →