

Cholesteatom

Cholesteatom (*cholesteatoma*) je **nepravý nádor** z tukových buněk, cholesterolu, mastných kyselin a keratinizovaných epitelů. Na povrchu má enzymy → destrukuje okolí. Nachází se nejčastěji ve středním uchu nebo v oblasti processus mastoideus.

Roste lokálně destruktivně. Utlačuje okolní struktury a způsobuje jejich atrofii až nekrózu (destruuje sluchové kůstky a okolní kost).

Etiologie

Vznik cholesteatomu je vykládán jako:

- migrace epidermis do středouší po perforaci bubínku
- divertikl epidermální vrstvy bubínku
- pravý epidermoid z odštěpků ektodermu při vývoji zvukovodu.

Může být vrozený nebo získaný (častější).

- Sekundární infekce je poměrně častá (*Pseudomonas aeruginosa*).

Klinický obraz

- Zánět (existuje i nezápětlivá forma genuinní cholesteatom) – chronické ušní záněty;
- může být perforace bubínku,
- výtok z ucha,
- bolest;
- ± příznaky šíření do vnitřního ucha, mozkových obalů, žilních splavů;
- převodní nedoslýchavost, hluchota, poruchy rovnováhy, závratě.

Léčba

- **Chirurgická** – odstranění cholesteatomu.

Komplikace

- Neléčený způsobuje chronické záněty středního ucha, poškození nervus facialis, meningitidu, záněty nitrolebních žilních splavů, hluchotu, ...

Prognóza

Po chirurgickém odstranění jsou možné **recidivy**.

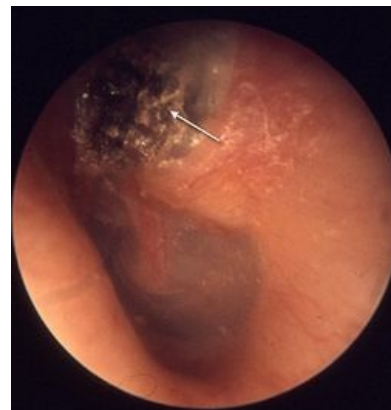Odkazy

Související články

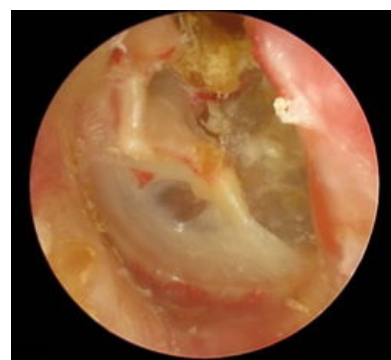
- Klasifikace středoušních zánětů

Zdroj

- WIKIPEDIA.INFOSTAR.CZ,. *wikipedia.infostar.cz* [online]. [cit. 2011-12-26]. <<http://www.brana.cz/5/c/ch/cholesteatoma.html>>.
- VELKÝ LÉKAŘSKÝ SLOVNÍK,. *Velký lékařský slovník* [online]. [cit. 2011-12-26]. <<http://lekarske.slovníky.cz/pojem/cholesteatom-ucha>>.



Cholesteatom otoskopicky



Cholesteatom otoskopicky