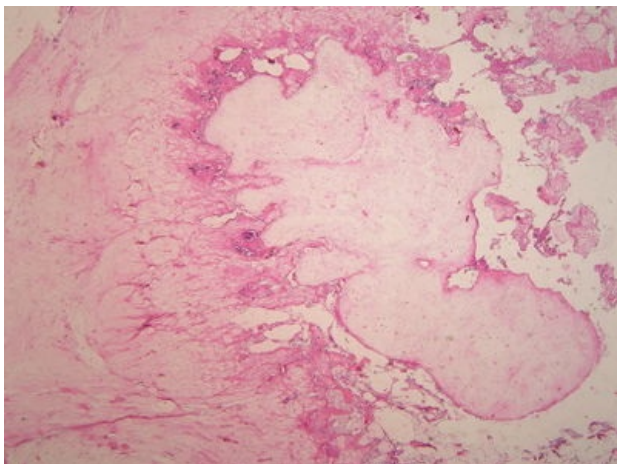
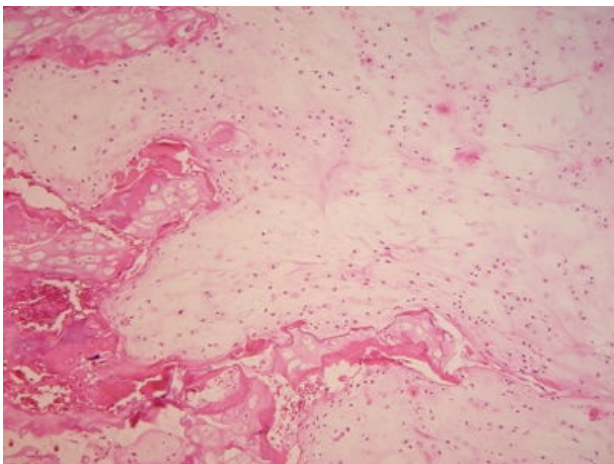


Chondrom (preparát)

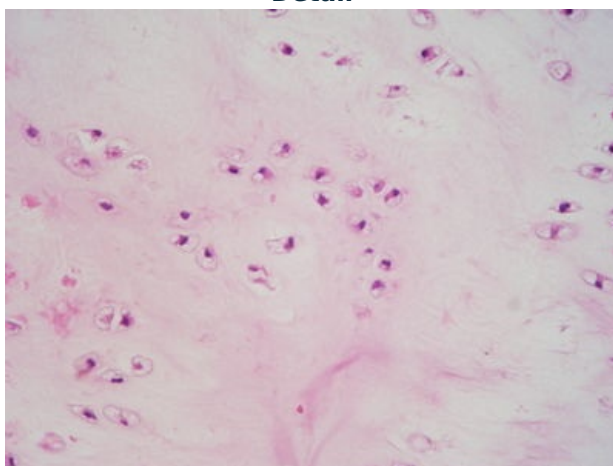
Přehledné zobrazení



Zvětšení



Detail



Chondrom je benigní nádor tvořený vyzrálou chrupavčitou tkání.

Histologie

 Podrobnější informace naleznete na stránce [Chrupavka#Hyalinní chrupavka](#).

Makroskopie

Šedobělavá či modrobělavá průsvitná solidní ložiska chrupavčitého vzhledu. Typicky se nachází v krátkých kostech končetin v jejich centrálních (**enchondrom**) nebo periostálních (**juxtakortikální chondrom**) částech.

Mikroskopie

Nádorová tkáň má strukturu **dobře diferencované** hyalinní chrupavky. Většinou převažuje hypocelulární, avaskulární chrupavčitá matrix s variabilní mineralizací, s lakunárně uloženými chondrocyty. Mitózy většinou nebývají zastíženy. Míra mineralizace je variabilní.

Prognóza a komplikace

Nádor se může projevit zduřením s nebo bez bolestivosti, může způsobit patologickou zlomeninu kosti. Při mnohotném výskytu (**Ollierova choroba** a Maffucci syndrom, charakterizovaný kromě enchondromů i přítomností vřetenobuněčných hemangiomů) a lokalizaci v dlouhých kostech může dojít k malignizaci.

Výskyt

Objevuje se především ve 2.–5. dekádě.^[1]

Odkazy

Související články

- Chondrom
- Nádory pohybového aparátu

Externí odkazy

- Chondrom (virtuální preparát) (<http://www.patologie.info/vip/preparat.php?detail=531>)

Reference

1. POVÝŠIL, Ctibor, Ivo ŠTEINER a Jan BARTONÍČEK, et al. *Speciální patologie*. 2. vydání. Praha : Galén, 2007. 430 s. ISBN 978-807262-494-2.

Použitá literatura

- POVÝŠIL, Ctibor, Ivo ŠTEINER a Jan BARTONÍČEK, et al. *Speciální patologie*. 2. vydání. Praha : Galén, 2007. 430 s. ISBN 978-807262-494-2.
- BRYCHTOVÁ, Svetlana a Alice HLOBILKOVÁ. *Histopatologický atlas*. 1. vydání. Praha : Grada, 2008. 112 s. ISBN 978-80-247-1650-3.