

# Douglasův prostor

**Douglasův prostor** je nejnižše sahající oblast peritoneální dutiny u ženy.

Je to dlouhý úzký výběžek pobřišnice v malé pánvi, který je vpředu ohraničen dělohou a vzadu rektum – anatomicky **excavatio rectouterina**. Vzhledem ke své poloze do něj může snadno zatékat **patologický obsah** břišní dutiny (hnis, krev, ascites) např. při zánětech, nádorech, mimoděložním těhotenství, NPB.

Vyšetření Douglasova prostoru je možné per rectum, kdy se může projevit vyklenutím a bolestivostí. Ultrazvuk zobrazí zmnožení tekutiny mezi dělohou a konečníkem. Pro zjištění obsahu lze Douglasův prostor punktovat skrz zadní poševní klenbu, při abscesu je možný transrektální přístup. Vyprázdnění hnisavého obsahu urychluje léčbu.

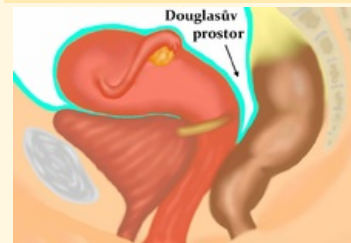
Prostor je pojmenován po skotském lékaři, anatomu a porodníkovi **Jamesi Douglasovi** (1675–1742).

U mužů je obdobný prostor mezi zadní stěnou močového měchýře a konečníkem – **excavatio rectovesicalis (Proustův prostor)**, je položen o něco výše.

## Excavatio rectouterina

Douglasův prostor

Cavum Douglassi



*Douglasův prostor – schéma*

**Ohraničení dorzálně** rectum

**Ohraničení ventrálně** děloha

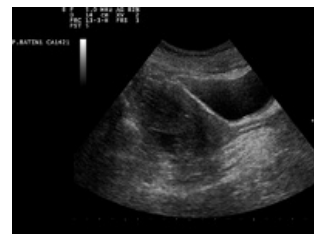## Odkazy

### Související články

- Peritoneum
- Děloha
- Rectum
- Močový měchýř

### Použitá literatura

- PROF. MUDR. PETROVICKÝ, Pavel DrSc, et al. *Anatomie s topografií a klinickými aplikacemi*. 1. vydání. Martin : Osveta, 2001. 560 s. sv. 2. ISBN 80-8063-047-X.
- ČIHÁK, Radomír a Miloš GRIM. *Anatomie*. 2. 3. vydání. Praha : Grada, 2013. ISBN 978-80-247-4788-0.



UZ tekutina v Douglasově prostoru