

Edwardsův syndrom

Edwardsův syndrom je komplexní genetický syndrom podmíněný karyotypem **47,XX,+18 nebo 47,XY,+18** (trizomie chromozomu 18).

Novorozenci se rodí s četnými **vrozenými vývojovými vadami a malformacemi** některých vnitřních **orgánů**. 90 % postižených **umírá do 12 měsíců** po narození. Četnost výskytu tohoto syndromu je **1/5000** narozených, pravděpodobnost roste s věkem matky.

Klinický obraz

Edwardsův syndrom se projevuje již před narozením **intrauterinní růstovou retardací** a následně nízkou porodní hmotností. Fenotyp je variabilní, s četnými vrozenými vývojovými vadami. Charakteristická je **kraniofaciální dysmorfie**: dolichocefalie (dlouhá úzká hlava), úzký/trojúhelníkovitý obličej, široké/vysoké čelo, hypertelorismus (oči daleko od sebe), malá ústa, krátký nos, mikroretrognacie (malá ustupující brada), prominující okciput, nízko posazené uši. Typický je výskyt **vrozených srdečních vad** (defekt septa síní, defekt septa komor) a **deformit skeletu**: trvalá flexe prstu (kamptodaktylie), deviace prstů. Častý je kryptorchismus, omfalokéla, nízký vzrůst a kachexie. Poruchy svalového tonu (hypertonus, hypotonus), celkové opoždění vývoje, poškození kognitivních funkcí.^[1]

U části dětí je přítomna atrezie GIT (atrezie jícnu, anu), atrezie choán, rozštěpy patra a rtů, vrozená brániční kýla, hydronefróza, mikrocefalie a abnormality fontanel a lebečních švů, opožděná kostní maturace, blefarofimóza, epikantus a jiné.^[1]

Typickým rysem jsou tzv. **"overlapping fingers"** – prsty, překládající se jeden přes druhý.

Cytogenetický nález

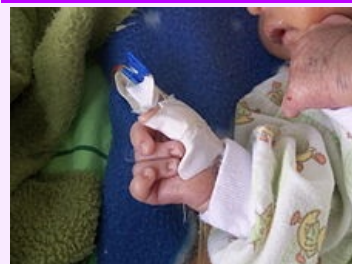Většina jedinců s Edwardsovým syndromem má v každé buňce **3 kopie** chromozomu 18, díky chybě v **nondisjunkci** (v rozdělení homologních chromozomů v I. meiotickém dělení). Ta vede u pohlavních buněk k zvýšenému počtu chromosomů. Nadpočetný genetický materiál narušuje průběh normálního vývoje a způsobuje charakteristické rysy trisomie 18. chromozomu. Asi **5 %** jedinců je postiženo mozaikovou formou, kopii tohoto chromozomu mají pouze v některých tělních buňkách. Stupeň postižení pak odpovídá počtu zasažených buněk.

Terapie a diagnostika

V současné době **není možné** Edwardsův syndrom kauzálně **léčit**. Léčba je zaměřena na řešení život ohrožujících problémů, zejména infekce a srdečních vad.

Díky **prenatální diagnostice** je možné velice významně snížit incidenci Edwardsova syndromu u narozených. Významná část prvotrimestrálního i druhotrimestrálního screeningu vrozených vad je zaměřená na odhalení zvýšeného rizika chromozomálních aberací – včetně Edwardsova syndromu. Pomocí **biochemických markerů** (zejména PAPP-A, hCG, typické jsou významně snížené hodnoty více různých markerů) a **ultrazvukových markerů** (nuchální translucence, přítomnost nosní kosti, délka stehenní kosti apod.) jsou v souvislosti s věkem matky (vyšší věk matky znamená vyšší populační riziko chromozomálních aberací) vytipována těhotenství s vyšším rizikem Edwardsova syndromu (mluvíme o pozitivním screeningu). V tomto případě je doporučena konzultace u klinického genetika, který může nabídnout provedení některé z invazivních vyšetřovacích metod (amniocentéza, odběr choriových klků, kordocentéza) za účelem získání vzorku pro vyšetření karyotypu plodu. Dnes je již možná i tzv. rychlá diagnostika pomocí QFPCR. Trisomii 18 je dnes rovněž možné diagnostikovat i pomocí neinvazivních genetických testů prováděných z volné fetální DNA z krve matky (NIPT). V případě

Edwardsův syndrom



Overlapping fingers – prsty se překládají jeden přes druhý, typický u Edwardsova syndromu

Klinický obraz	kraniofaciální dysmorfie, dolichocefalie, těžká PMR, vývojové vady srdce, CNS a dalších orgánů
Příčina	trizomie 18. chromozomu
Diagnostika	prenatální (biochemické markery, UZ markery, karyotyp), postnatální (karyotyp, klinický obraz)
Incidence ve světě	1/5000 narozených
Prognóza	90 % umírá do 1 roku věku
Klasifikace a odkazy	
MKN-10	Q91.3 (https://mkn10.uzis.cz/prohlizec/Q91.3)
MeSH ID	D000073842 (https://www.medvik.cz/bmc/link.do?id=D000073842)
orphanet	ORPHA3380 (http://www.orpha.net/consor/cgi-bin/Disease_Search.php?lng=EN&data_id=339)
MedlinePlus	001661 (https://medlineplus.gov/ency/article/001661.htm)
Medscape	943463 (https://emedicine.medscape.com/article/943463-overview)

potvrzení trisomie 18 u plodu je těhotné nabídnuto umělé ukončení těhotenství. Trisomie chromosomu 18 je rovněž častou příčinou spontánního potratu v prvním trimestru.

Postnatální diagnostika je opět založena na ověření karyotypu narozeného dítěte cytogenetickým vyšetřením. Podezření na tento syndrom je zpravidla vysloveno na základě typického klinického obrazu.

Odkazy

Související články

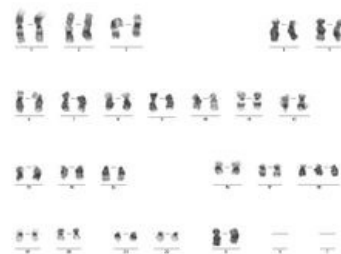
- Chromozomální abnormality
- Numerické chromozomální abnormality
- Syndromy podmíněné aneuploidíí autozomů
 - Downův syndrom
 - Patauův syndrom

Použitá literatura

1. Genetic and Rare Diseases Information Center. *Trisomy 18* [online]. [cit. 2020-11-07]. <<https://rarediseases.info.nih.gov/diseases/6321/trisomy-18>>.
- GHR, Genetics Home Reference. *Trisomy 18* [online]. [cit. 2017-08-05]. <<https://ghr.nlm.nih.gov/condition/trisomy-18>>.
- NHS UK, National Health Service. *Edwards' syndrome (trisomy 18)* [online]. [cit. 2017-08-05]. <<https://www.nhs.uk/Conditions/edwards-syndrome/Pages/Introduction.aspx>>.

Převzato z

- ŠTEFÁNEK, Jiří. *Edwardsův syndrom* [online]. [cit. 2009]. <<http://www.stefajir.cz>>.



Karyotyp plodu s Edwardsovým syndromem