

Epitel

Epitel (též **epitelová tkáň**) představuje jeden ze čtyř základních **typů tkání** v lidském organismu. Je tvořena především buňkami, s malým množstvím mezibuněčné hmoty. Epitelové buňky mají významné mezibuněčné spoje a jsou **polarizované**. Až na výjimky jsou **bezcévné**, vyživované difuzí, a leží na bazální membráně. Epitelové tkáně plní nejrůznější funkce, a proto jsou velice různorodé morfologie – pokrývají povrchy, resorbují či secernují látky z jednoho kompartmentu do druhého, mají imunitní funkce. Epitel tedy není jen „vrstvička buněk na povrchu“, tvoří např. podstatnou část hmoty jater či sleziny.

Charakteristika


- **apikobazální polarizace** – buňka má dva póly lišící se svým biochemickým složením a funkcí
 - apikální pól – apikální část membrány
 - bazální pól – bazolaterální část membrány
- **mezibuněčné spoje** – spolu s kohezivními silami (zprostředkovanými mimo jiné integrálními proteiny buněčných membrán a kalciovými ionty) se podílejí na **adhezi** epitelových buněk, vytvářejí **bariéru** pro průnik látek paracelulární cestou a též umožňují **mezibuněčnou komunikaci**
 - **zonula occludens** (tight junctions) – nejapikálnější; vytvářejí bariéru, počet těchto spojení determinuje míru propustnosti epitelu; tvořeny proteiny occludinem a kladunem; vytváří hranici mezi apikálním a bazolaterálním povrchem buňky
 - **zonula adhaerens** – podílí se především na adhezi buněk; strukturně se jedná o aktinová mikrofilamenta vycházející z plotének tvořených myosinem, tropomyosinem, alfa-aktininem a vinkulinem
 - **nexus** (gap junction) – zprostředkovávají mezibuněčnou komunikaci umožněním výměny látek (např. AMP, kalciové ionty); strukturně se jedná o proteiny uskupené do hexamerů (**konexon**)
 - **desmosom** (macula adhaerens) – desmosomy jsou rozprostřeny podél laterálních membrán buněk; podílejí se na adhezi buněk; diskoidní struktura s plakem (úponová ploténka) na vnitřní straně membrány, kam se upínají intermediární filamenta
- **bazální membrána** – bazální povrch epitelových buněk nasedá na bazální membránu, pomocí níž je epitel ukotven k subepitelovému vazivu; vytváří rozhraní mezi vazivem a epitelem

Povrchová specializace

- struktury typicky se vyskytující na bazálním, nebo apikálním povrchu, souvisejí s funkcí daného epitelu
 - **apikální povrch:**
 - **kartáčový lem** (též žíhaný) – tvořen hustě uspořádanými mikrokly; typicky v resorpčních epitelech, kde zvětšuje povrch, tedy jeho funkcí absorpce
 - **stereocilie** – dlouhé mikrokly (dosahující až 10 µm); na epitelu vývodných pohlavních cest muže, na vláskových buňkách vnitřního ucha
 - **kinocilie** (řasinky) – vyskytují se u tzv. **řasinkových epitelů** (typicky v dýchacích cestách, ve vejcovodu), kde hustě pokrývají apikální povrch epitelových buněk; metachronním kmitáním umožňují pohyb tekutin či hlenu
 - **mikrořasy** – na vrstevnatém dláždicovém epitelu
 - **bazolaterální povrch:**
 - **bazální labyrint:** invaginace cytoplazmatické membrány obsahující mitochondrie; pro aktivní transport iontů; např. v proximálním a distálním tubulu ledvin
 - **prstovité výběžky**

Rozdělení epitelů

- **Podle prostorového uspořádání:**
 - **plošné:**
 - **jednovrstevné** (všechny buňky nasedají na bazální membránu):
 - dláždicový (plochý) – šířka buňky je větší než její výška; polygonální tvar buňky
 - kubický – šířka, výška i hloubka buňky jsou přibližně stejné velikosti
 - cylindrický – výška buňky zřetelně převyšuje její šířku
 - víceřadý cylindrický – všechny buňky nasedají na bazální membránu, ale ne všechny dosahují až k volnému povrchu epitelu, jeví se jako vrstevnatý, a proto je někdy nazýván pseudovrstevnatý epitel; skládá se z buněk vykonávajících danou funkci a z nižších **buněk bazálních**, které dorůstají a slouží k obnově epitelu
 - **mnohovrstevné:**
 - dláždicový
 - kubický
 - cylindrický
 - **trámčité**
 - **retikulární**



Víceřadý cylindrický epitel dýchacích cest

- **Podle funkce:**
 - krycí
 - resorpční
 - respirační
 - smyslový
 - svalový myoepitel
 - germinativní
 - žláзовý

Zjednodušeně (např. v onkologii) lze za hlavní dvě skupiny epitelů považovat **krycí** a **žláзовé** epitelý.

Krycí (povrchový) epitel je specializovaná tkáň, sloužící ke krytí povrchů a vystýlání dutin lidského těla. Chrání vnější a vnitřní povrch těla a orgánů, je velmi odolný vůči mechanickým, tepelným a chemickým vlivům. Benigním a maligním nádorům krycího epitelu říkáme papilomy a karcinomy.

Žláзовý epitel tvoří funkční základ žláz. Skládá se z buněk schopných přijímat látky, zpracovávat je a vytvořený produkt vylučovat. Benigním a maligním nádorům žláзовého epitelu říkáme adenomy a adenokarcinomy.

Krycí epitel

Klasifikujeme podle:

- počtu buněčných vrstev
- tvaru buňky – u vrstevnatých epitelů je zásadní nejsvrchnější vrstva

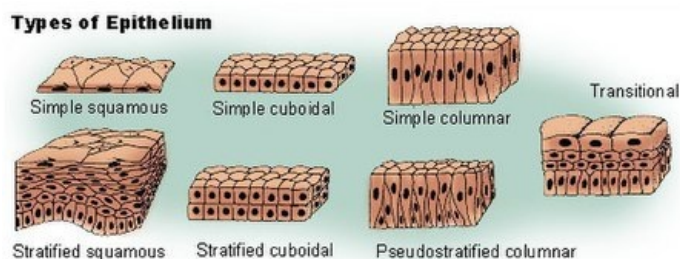
Jednovrstevný

Tvar buňky	Výskyt	Funkce
ploché (dlaždicový)	pleura, perikard, peritoneum, ledviny, endotel	aktivní transport pinocytózou
kubický	folikuly štítné žlázy, povrch vaječníků, žláзовé vývody, distální kanálky nefronu	krycí fce, sekrece
cyldrický (prismatický)	trávicí trakt od cardie po columnae anales, vejcovod, děloha	ochrana, resorbce, sekrece
víceřadý cyldrický s řasinkami	nosní dutiny, průdušnice, bronchy	sekrece, transport zachycených částecek z dýchacích cest

Vrstevnatý epitel

- má 2 nebo více vrstev

Tvar buňky	Výskyt	Funkce
ploché (dlaždicový) rohovějící	epidermis	ochrana
ploché (dlaždicový) nerohovějící	dutina ústní, jícen, hrtan, pochva, glans penis, anální kanál	ochrana, zamezení ztrátám vody
kubický	potní žlázy, vyvíjející se folikuly	ochrana, sekrece
cyldrický	spojivkový vak	ochrana
přechodní (urotel)	močový měchýř	ochrana, roztažitelnost



Odkazy

Související články

- Chrupavka
- Kost
- Vazivo
- Smyslový epitel
- Resorpční epitel
- Žláзовý epitel
- Endotel
- Mezotel

Použitá literatura

- JUNQUEIRA, L. Carlos, José CARNEIRO a Robert O. KELLEY. *Základy histologie*. 7. vydání. Jinočany : H & H, 1997. 502 s. a LANGE medical book; ISBN 80-85787-37-7.
- LÜLLMANN-RAUCH, Renate. *Histologie*. 1. vydání. Praha : Grada Publishing, a. s., 2012. 576 s. ISBN 978-80-247-3729-4.
- ROSS, Michael H a Wojciech PAWLINA. *Histology: a text and atlas*. 6th ed. Philadelphia: Wolters Kluwer, c2011, xviii, 974 s.