

Fibrilace komor

Fibrilace komor (FK) a **rychlá komorová tachykardie (KT)** patří mezi tzv. maligní arytmie. Jedná se o poruchy srdečního rytmu, které pacienta urgentně ohrožují na životě (je třeba je neodkladně řešit) a které jsou nejčastější příčinou náhlé srdeční smrti (NSS).^[1] Relativně často vzniká komorová fibrilace v rámci akutního infarktu myokardu.

Etiologie

Mezi příčiny fibrilace komor řadíme:^{[1] [2]}

- Organické postižení srdce (**ICHS** a **IM**, kardiomyopatie, srdeční amyloidóza, ...),
- syndrom dlouhého QT intervalu (LQTS), Brugadaův syndrom,
- idiopatická fibrilace komor.

Patogeneze

V případě komorové fibrilace se jednotlivé kardiomyocyty srdečních komor kontrahují zcela **nesynchronizovaně**. Tyto chaotické a rychlé kontrakce vedou k naprostému **selhání funkce srdce jakožto pumpy**. Jelikož srdce nepřečerpává žádnou krev (minutový výdej srdeční je téměř nulový), dochází k vážné **poruše perfúze** vitálních orgánů včetně mozku (→ ztráta vědomí nastává do 10 s) a bez okamžité kardiopulmonální resuscitace a defibrilace vede komorová fibrilace ke smrti (za 3–5 minut se rozvíjí irreverzibilní poškození mozku^[3]).

Fyziologicky vzniká depolarizační vlna v SA uzlu. U komorové fibrilace dochází ke vzniku **abnormálních elektrických impulzů přímo v srdečních komorách**. Tyto abnormální impulzy mohou vznikat unifokálně či multifokálně, může se jednat o reentry mechanismus nebo o kombinace těchto mechanismů.

V komorovou fibrilaci může přejít komorová tachykardie, komorový flutter nebo časná komorová extrasystola.

Klinická manifestace

Klinicky se fibrilace komor projevuje:^[2]

- ztrátou vědomí;
- lapavým, nebo žádným dýcháním
- neslyšitelnými srdečními ozvami;
- nehmatným pulzem;
- neměřitelným tlakem.

Diagnostika

Diagnostika se opírá o **EKG**.

Jednotlivé kardiomyocyty se kontrahují zcela nezávisle a nesynchronizovaně, proto na EKG nemůžeme identifikovat žádné komplexy QRS. Vidíme nepravidelné vlnky s frekvencí 300/min a více.

Léčba

- Léčba spočívá v okamžitém zahájení **kardiopulmonální resuscitace** (názory na prekordiální úder se liší) a v co nejrychlejší **zevní nebo vnitřní defibrilaci**.
- Některé typy komorových fibrilací lze léčit **radiofrekvenční ablací** fokální komorové ektopie.^[1]
- V primární i sekundární prevenci lze využít některá **antiarytmika** a implantaci **implantabilního kardioverteru-defibrilátoru (ICD)**.

FIBRILACE KOMOR

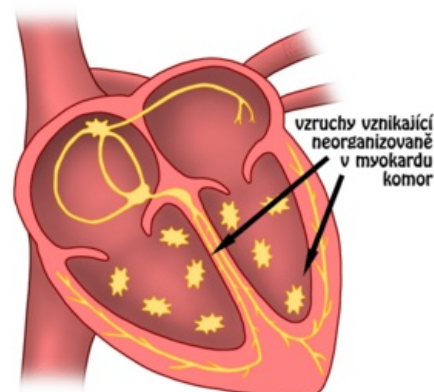
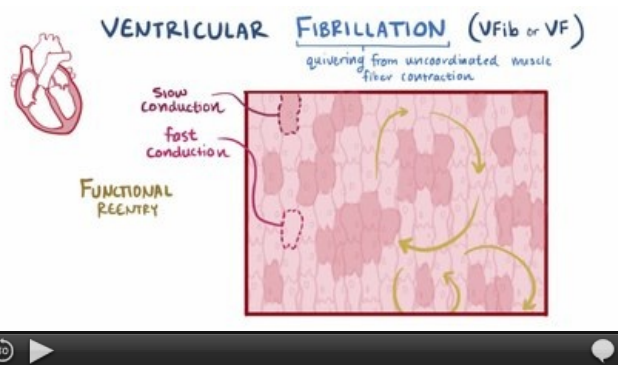



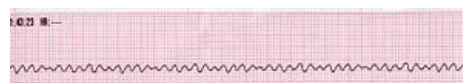
Schéma chaoticky vznikajících vzruchů v myokardu srdečních komor při fibrilaci komor.



video v angličtině: definice, patogeneze, příznaky a komplikace, diagnostika, léčba



Komorová fibrilace – schéma.



EKG obraz fibrilace komor.



Přenosný manuální externí defibrilátor



Implantabilní kardioverter-defibrilátor

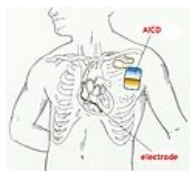
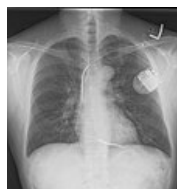

Schéma zavedeného ICD



RTG snímek zavedeného ICD

Odkazy

Související články

- Defibrilace
- Fibrilace síní
- Antiarytmika
- Převodní systém srdeční

Externí odkazy

- Fibrilácia komôr (TECHMED) (<https://www.techmed.sk/komorova-fibrilacia/>)

Reference

1. MLČOCHOVÁ, Hanka, et al. Katetrizační ablace fibrilace komor pomocí eliminace spouštěcí komorové ektopie. *Interv Akut Kardiol* [online]. 2007, roč. 5, vol. 5, s. 173-176, dostupné také z <<http://www.solen.cz/pdfs/kar/2007/05/02.pdf>>. ISSN 1803-5302.
2. HAMAN, Petr. *Výukový web EKG : Základy EKG* [online]. [cit. 2010-11-21]. <<http://www.ekg.kvalitne.cz/tvorba.htm#Fibrilace%20komor>>.
3. ČEŠKA, Richard, et al. *Interna*. 1. vydání. Praha : Triton, 2010. 855 s. s. 480-481. ISBN 978-80-7387-423-0.

Použitá literatura

- HAMPTON, John R. *EKG stručně, jasně, přehledně*. 6. vydání. Grada, 2005. 149 s. ISBN 80-247-0960-0.
- HAMAN, Petr. *Výukový web EKG : Základy EKG* [online]. [cit. 2010-11-19]. <<http://www.ekg.kvalitne.cz/tvorba.htm#Fibrilace%20komor>>.
- HOLAJ, Robert. Kardiologický kroužek. III. interní klinika VFN a 1. LF UK v Praze, 2009.
- VILIKUS, Zdeněk. Interpretace EKG v klidu a při zátěži. Ústav tělovýchovného lékařství 1. LF UK a VFN; 2010.