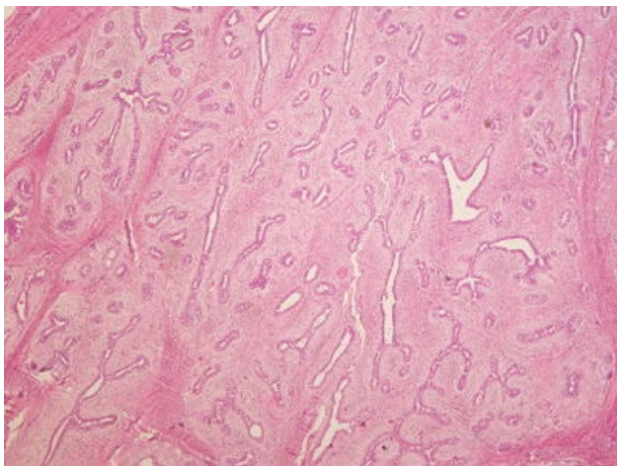
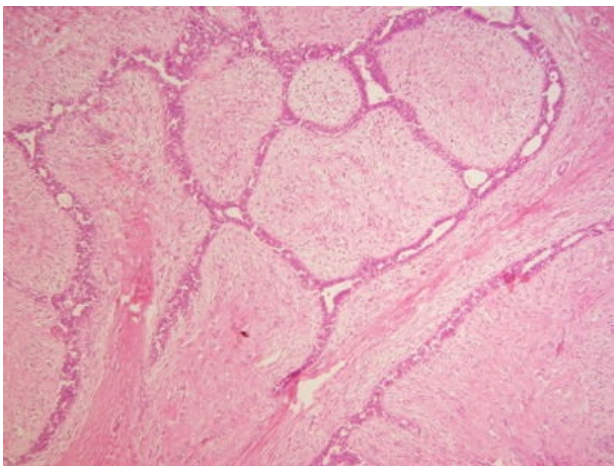


Fibroadenom mammy šterbinovitý (preparát)

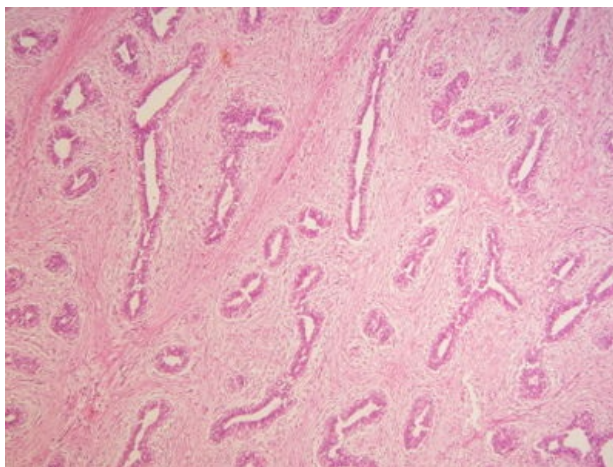
Přehledné zobrazení



Zvětšení



Detail



Histologie

- [🔍 Podrobnější informace naleznete na stránce Mamma nonlactans \(preparát\).](#)
- [🔍 Podrobnější informace naleznete na stránce Mamma lactans \(preparát\).](#)

Příčina

Fibroadenom je **nejčastější benigní nádor prsu**. Jedná se o smíšený nádor, ohraničený, roste pomalu. Velikost se pohybuje **okolo 3 cm**.

Patogeneze

Nádor obsahuje **mesenchymální** a **epiteliální komponentu**.

Makroskopie

Opouzdřený uzel, kulovitý.

Mikroskopie

Rozlišují se dva typy fibroadenomu:

- **fibroadenom perikanalikulární** – epitelie tvoří struktury podobné vývodům, obklopeny řidším vazivem,
- **fibroadenom intrakanalikulární** – epitelie vystylají šterbinovité prostory, které jsou různě deformovány a stlačovány uzlovitě uspořádaným vazivem,
- **fibroadenom smíšený** – oba typy v jednom nádorovém uzlu.

Prognóza a komplikace

Provádí se chirurgická léčba. Je potřeba histologické vyšetření k **vyloučení karcinomu prsu**.

Výskyt

U mladých žen.

Odkazy

Související články

- Mamma
- Nádory prsu
- Záněty prsní žlázy
- Lymfatická drenáž prsu

Externí odkazy

- Fibroadenom prsu - (virtuální preparát) (<http://www.patologie.info/vip/preparat.php?detail=322>)

Reference

Použitá literatura

- POVÝŠIL, Ctibor, Ivo ŠTEINER a Jan BARTONÍČEK, et al. *Speciální patologie*. 2. vydání. Praha : Galén, 2007. 430 s. ISBN 978-807262-494-2.
- BRYCHTOVÁ, Svetlana a Alice HLOBILKOVÁ. *Histopatologický atlas*. 1. vydání. Praha : Grada, 2008. 112 s. ISBN 978-80-247-1650-3.