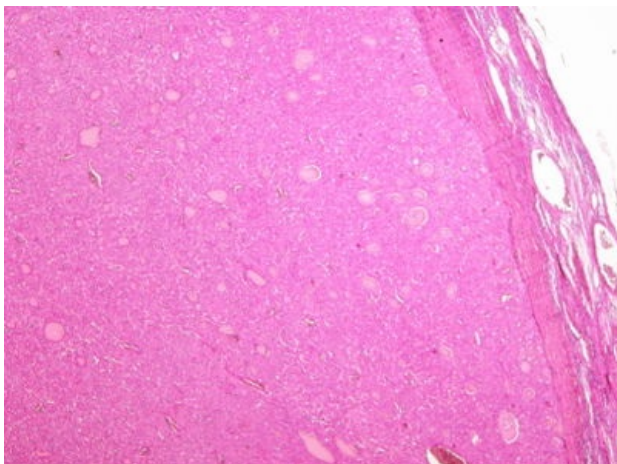
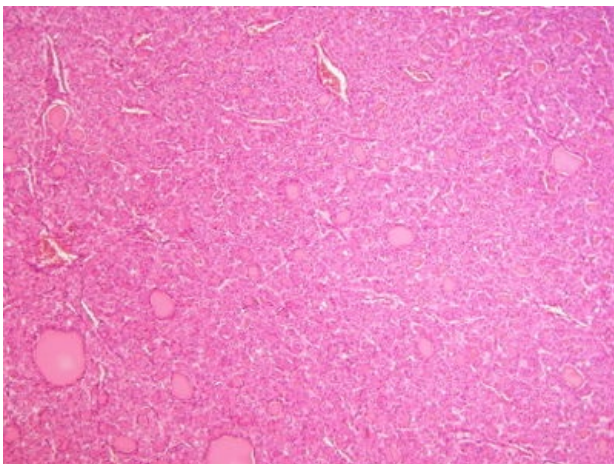


Folikulární karcinom štítné žlázy (preparát)

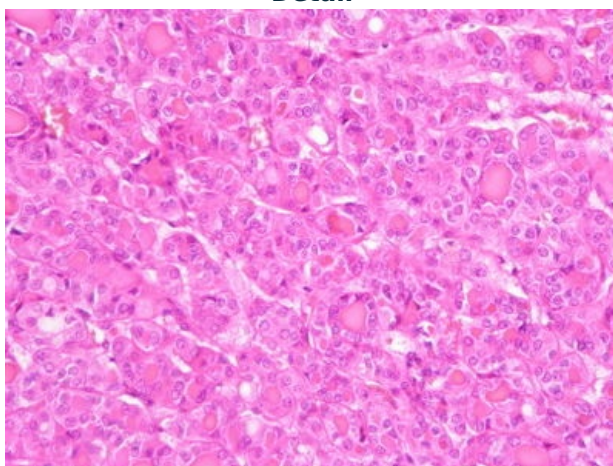
Přehledné zobrazení



Zvětšení



Detail



Článek neobsahuje vše, co by měl.

Můžete se přidat k jeho autorům ([https://www.wikiskripta.eu/index.php?title=Folikul%C3%A1rn%C3%AD_karcinom_%C5%A1t%C3%ADtn%C3%A9_%C5%BE%C3%A1zy_\(prepar%C3%A1t\)&action=history](https://www.wikiskripta.eu/index.php?title=Folikul%C3%A1rn%C3%AD_karcinom_%C5%A1t%C3%ADtn%C3%A9_%C5%BE%C3%A1zy_(prepar%C3%A1t)&action=history)) a jej.

O vhodných změnách se lze poradit v diskusi.

Jedná se o epitelový maligní nádor štítné žlázy.

Histologie

 Podrobnější informace naleznete na stránce Štítná žláza (preparát).

Patogeneze

Vzniká nejčastěji maligním zvratem folikulárního adenomu. Folikulární karcinom na rozdíl od adenomu prorůstá přes pouzdro, vykazuje angioinvazi, případně metastazuje.

Makroskopie

Jedná se o šedobělavý uzel.

Mikroskopie

Existují formy zralé, trabekulární, insulární, solidní. Nádor obsahuje folikuly vyplněné koloidem.

Diferenciální diagnostika

(nemusí být vždy)

Prognóza a komplikace

Metastazuje do uzlin, kostí, plic, mozku.

Výskyt

Nádor se vyskytuje častěji u žen.

Odkazy

Související články

- Nádory štítné žlázy

Reference

Použitá literatura

- POVÝŠIL, Ctibor, Ivo ŠTEINER a Jan BARTONÍČEK, et al. *Speciální patologie*. 2. vydání. Praha : Galén, 2007. 430 s. ISBN 978-807262-494-2.
- BRYCHTOVÁ, Svetlana a Alice HLOBILKOVÁ. *Histopatologický atlas*. 1. vydání. Praha : Grada, 2008. 112 s. ISBN 978-80-247-1650-3.