

Genua vara

Genua vara (vybočená kolena) představují velmi častou deformitu dětského věku. Jsou normální u novorozenců. Když dítě začne chodit, deformita se ještě zvýrazní.^[1]

Etiologie

- rachitis,
- stavy po zlomeninách, zánětech a obrnách, artritida,
- Blountova choroba – avaskulární nekróza mediální části proximální metafýzy tibie,
- fibrokartilaginózní dysplázie (jednostranná),
- deformační artróza (dospělí).^[2]

Klinické projevy

- při vzpřímeném stoji chodidla a kotníky u sebe, kolena od sebe vzdálena → „**nohy do O**“.

Hodnocení velikosti

- interkondylární distance,
- úhel mezi podélnými osami femuru a bérce.^[2]

Terapie

U dětí do 2–3 let věku je varózní postavení kolen považováno za fyziologické. K úpravě většinou dojde spontánně^[2]. U těžších deformit (interkondylární vzálenost kolem 10 cm) se provádí úprava botiček (zvýšení zevní hrany podrážky). Na spaní se přikládají noční korekční dlahy.

V dospělosti lze provést korekční osteotomii tibie k vyrovnání osy dolní končetiny.^[2]

Odkazy

Související články

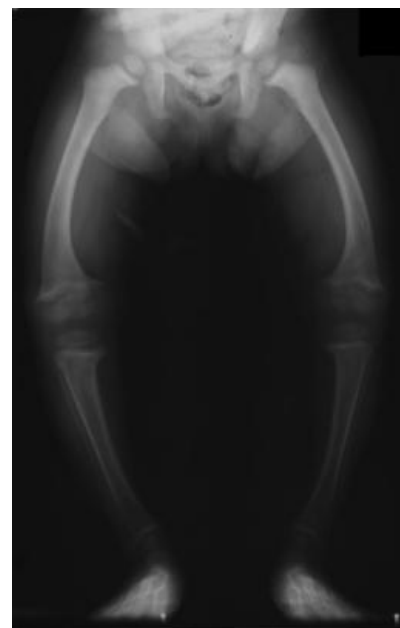
- Genua valga
- Turnerův syndrom

Použitá literatura

- SOSNA, A, P VAVŘÍK a M KRBEC, et al. *Základy ortopedie*. 1. vydání. Praha : Triton, 2001. 175 s. ISBN 80-7254-202-8.
- DUNGL, P, et al. *Ortopedie*. 1. vydání. Praha : Grada Publishing, 2005. 1273 s. ISBN 80-247-0550-8.

Reference

1. DUNGL, P., et al. *Ortopedie*. 1. vydání. Praha : Grada Publishing, 2005. ISBN 80-247-0550-8.
2. SOSNA, A., P. VAVŘÍK a M. KRBEC, et al. *Základy ortopedie*. 1. vydání. Praha : Triton, 2001. ISBN 80-7254-202-8.



Rentgenový obraz genua vara u rachitidy