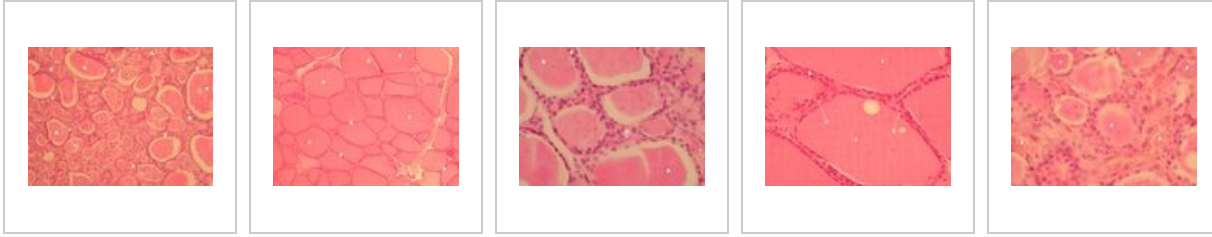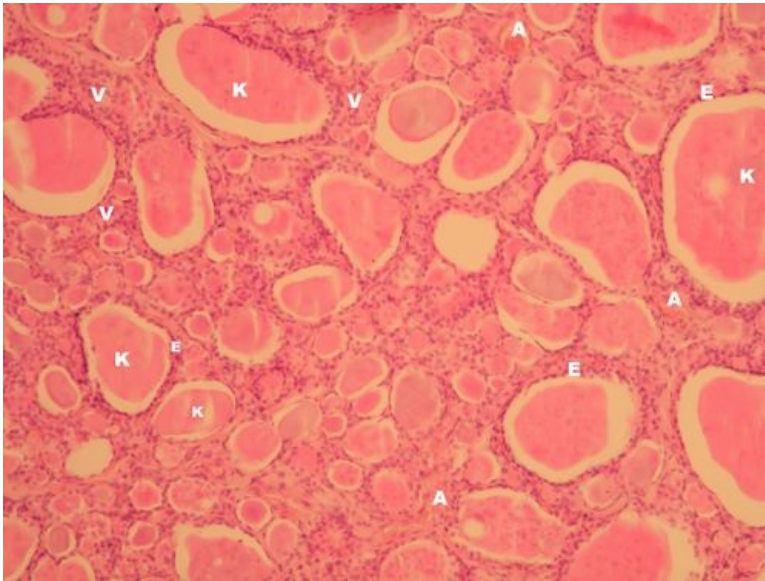


Glandula thyroidea (SFLT)

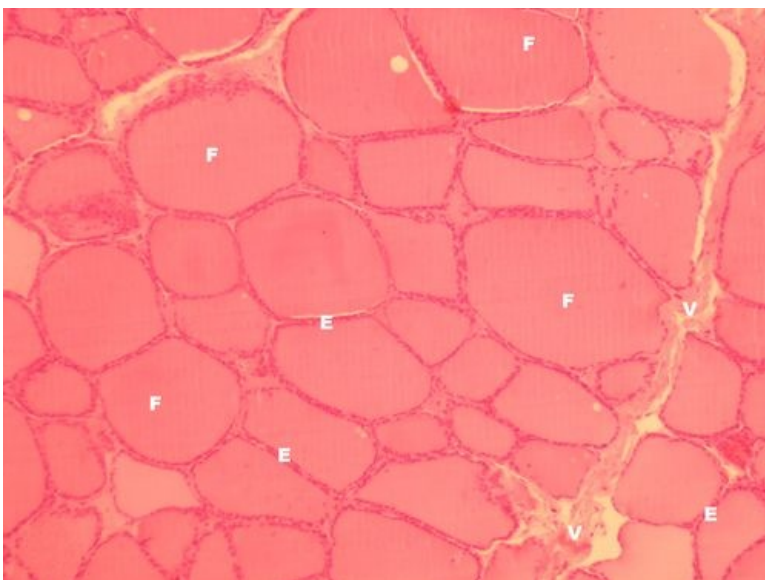


Štítná žláza - přehled (HE)



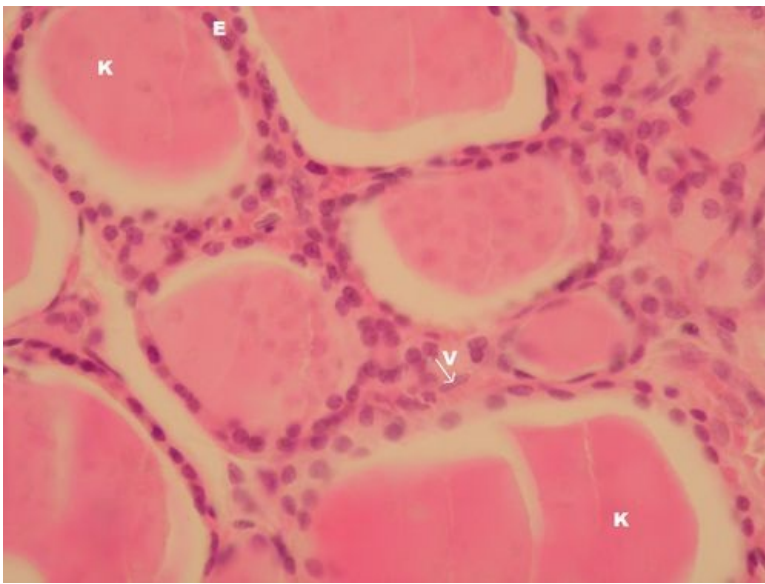
Popis: K - koloid (thyreoglobulin), E - jednovrstevný epitel folikulů, V - vazivové stroma, A - kapilára.

Štítná žláza (HE) - přehled



Popis: F - folikul vyplněný koloidem, E - jednovrstevný epitel folikulů, V - vazivové stroma.

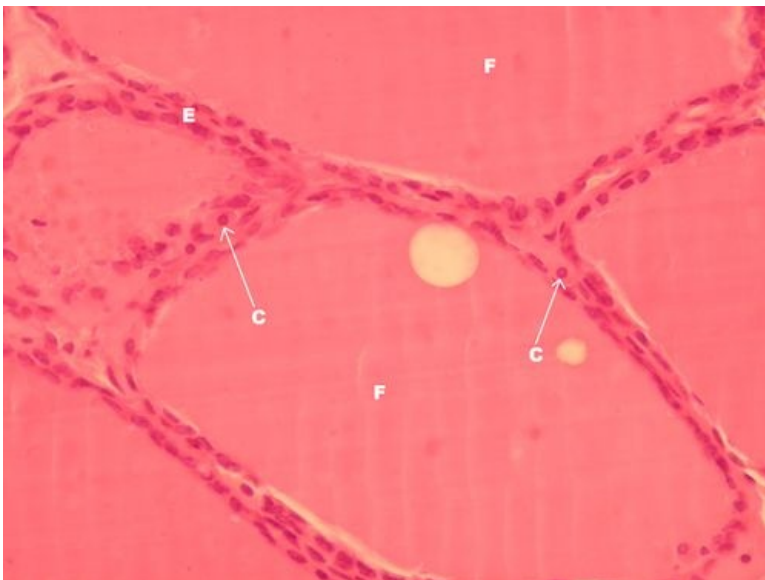
Štítná žláza - detail (HE)



Popis: K – koloid, E – jednovrstevný epitel folikulů štítné žlázy, V – vazivo tvoří jemné pruhy kolem folikulů, šipka ukazuje na jádro fibroblastu.

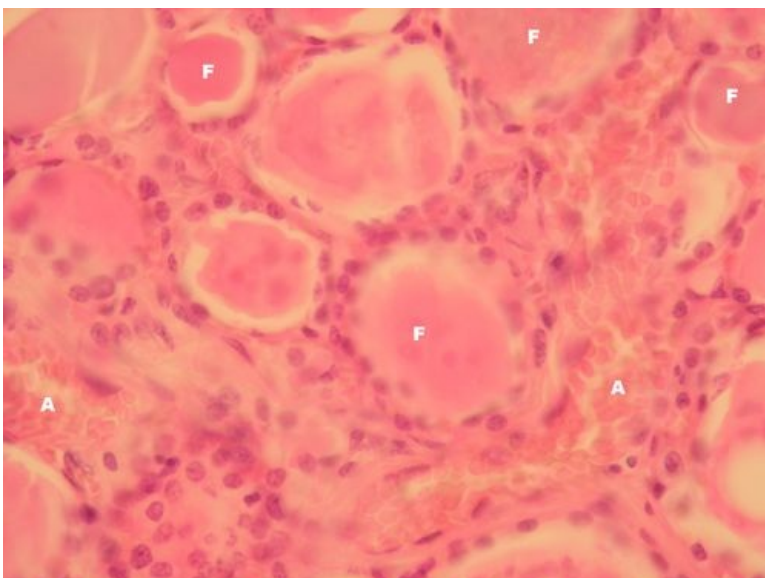
Poznámka: Koloid se při zpracování vzorku na preparát sráží doprostřed folikulů, při krájení se pak láme. Jde o artefakty.

Štítná žláza – detail (HE)



Popis: F – folikul tvořený jednovrstevným epitelem (E) a vyplněný koloidem, C – pravděpodobně parafolikulární buňky (C buňky – producenti kalcitoninu).

Štítná žláza – detail (HE)



Popis: F – folikuly tvořené jednovrstvným epitelem, u kterého výška koreluje s aktivitou štítné žlázy (od plochého u hypofunkce po cylindrický u hyperfunkce), zde kubický epitel (= eufunkce), A – kapiláry ve vazivovém stromatu (kapiláry mají fenestrováný endotel).

Endokrinní systém

- Hypofýza (SFLT)
- Glandula thyroidea (SFLT)
- Glandula parathyroidea (SFLT)
- Glandula suprarenalis (SFLT)
- Pankreas (SFLT)

Odkazy

- Histologický atlas (3. LF UK)