

Hyalocyt



Hyalocyty se fyziologicky vyskytují ve **sklivci**. V cytoplasmě mají bohatě vyvinuté granulární endoplazmatické retikulum a Golgiho aparát, což odpovídá jejich funkci - jsou zodpovědné za **syntézu** jiných složek sklivce, především **kolagenních fibril** a **glykosaminoglykanů**.

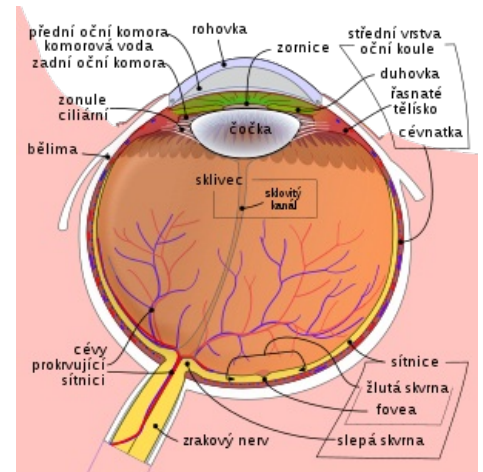
Odkazy

Související články

- Oko (histologie)

Použitá literatura

- KUCHYŇKA, Pavel, et al. *Oční lékařství*. 1. vydání. Praha : Grada, 2007. 768 s. ISBN 978-80-247-1163-8.



Hyalocyty se nacházejí ve sklivci