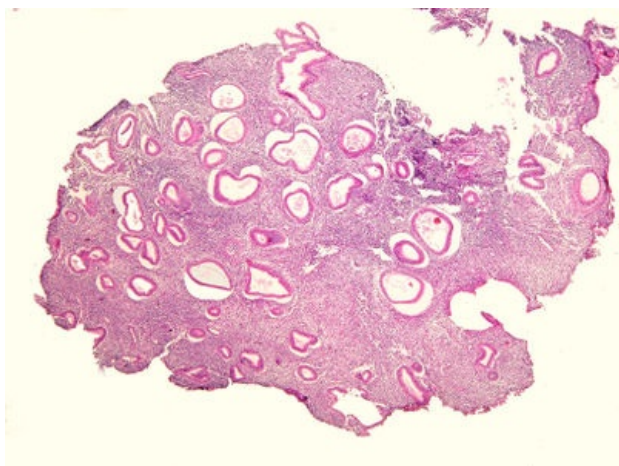
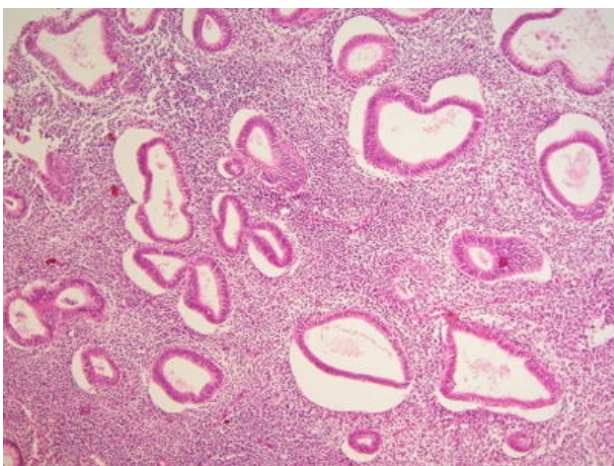


Hyperplastické endometrium (preparát)

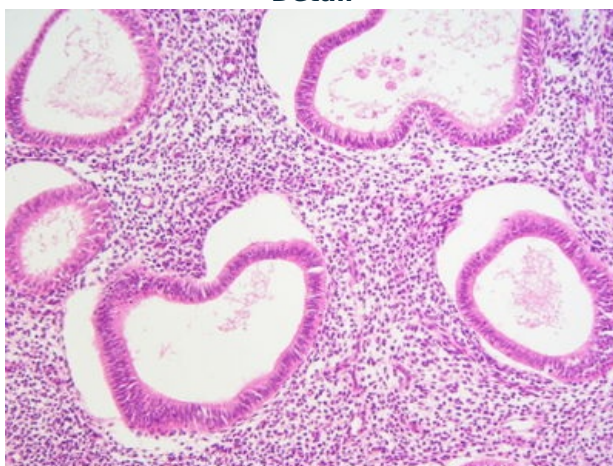
Přehledné zobrazení



Zvětšení



Detail



Článek neobsahuje vše, co by měl.

Můžete se přidat k jeho autorům ([https://www.wikiskripta.eu/index.php?title=Hyperplastické%C3%A9_endometrium_\(prepar%C3%A1t\)&action=history](https://www.wikiskripta.eu/index.php?title=Hyperplastické%C3%A9_endometrium_(prepar%C3%A1t)&action=history)) a jej.

O vhodných změnách se lze poradit v diskusi.

Histologie

 Podrobnější informace naleznete na stránce Děloha (preparát).

 Podrobnější informace naleznete na stránce Ženský pohlavní systém (histologie).

Příčina

Nadměrná tvorba estrogenů (ovariální nádory - **granulózový nádor, thekom**), dlouhodobé podávání estrogenů, porucha vývoje ovárií (polycystická ovaria), nedostatečná produkce progesteronu (anovulační cykly).

Patogeneze

Převaha působení estrogenu nad progesteronem vede k **prodloužení** proliferační fáze děložního cyklu a endometrium se stává **hyperplastickým**.

Makroskopie

Endometrium **zbytnělé, kypré, tmavě červené, prosáklé**, na řezu s **dutinkami**.

Mikroskopie

Zmnožení žlázek s **cystickou dilatací**, jsou natlačeny na sebe -> vypadá to jako **ementál**, stroma redukováno.

Hyperplazie může být:

1. **typická**
2. **atypická**

Prostá x komplexní – podle architektiky slizničních žlázek.

Typická prostá – čistě reaktivní léze bez zvýšeného rizika vzniku malignity.

Atypická komplexní – prekanceróza v užším slova smyslu, v 20–25 % vznik **adenokarcinomu endometria**.

Diferenciální diagnostika

(nemusí být vždy)

Prognóza a komplikace

Prekanceróza pro vznik endometroidního karcinomu in situ.

Výskyt

Ženy v období **premenopauzálním** a **perimenopauzálním**.

Odkazy

Související články

- Hyperplázie děložní sliznice
- Děloha
- Ženský pohlavní systém (histologie)

Externí odkazy

- Glandulárně cystická hyperplázie endometria - (virtuální preparát) (<http://www.patologie.info/vip/preparat.php?detail=60>)

Reference

Použitá literatura

- POVÝŠIL, Ctibor, Ivo ŠTEINER a Jan BARTONÍČEK, et al. *Speciální patologie*. 2. vydání. Praha : Galén, 2007. 430 s. ISBN 978-807262-494-2.
- BRYCHTOVÁ, Svetlana a Alice HLOBILKOVÁ. *Histopatologický atlas*. 1. vydání. Praha : Grada, 2008. 112 s. ISBN 978-80-247-1650-3.