

IgA nefropatie

IgA nefropatie (IgAN) je nejčastější glomerulonefritidou a příčinou hematurie ve světě. Jedná se o onemocnění chronické, nicméně s relativně dobrou prognózou v porovnání s jinými glomerulárními onemocněními. Popsána v roce 1968 Jeanem Bergerem, pařížským patologem jako *nefropatie charakterizovaná epizodickou hematurií asociovanou s depozicí IgA v mezangiu*.

Etiopatogeneze

IgA

Imunoglobulin A je protilátka hrající zásadní roli v **slizniční imunitě**. Tvoří 75 % všech imunoglobulinů produkovaných v organismu. IgA má dva podtypy: IgA₁ a IgA₂, které se liší v několika ohledech. V molekule IgA₂ nejsou těžké a lehký řetězec spojené pomocí disulfidických můstků, jako tomu je u většiny imunoglobulinů, ale pomocí nekovalentních vazeb. Dále gen pro IgA₂ má delecii v oblasti kódující pantovou oblast, která tak v molekule IgA₂ chybí. Molekula IgA₁ oproti tomu obsahuje pantovou oblast zahrnující řetězce aminokyselin, jež poskytují místa pro galaktosylaci (jak uvidíme dále, galaktosylace právě v pantové oblasti je důležitým etiopatogenetickým faktorem vzniku IgA nefropatie).

IgA se podle místa sekrece dělí na **slizniční** a **sérové**.

Slizniční IgA je nejčastější typ IgA. Je tvořen téměř výlučně ve formě polymeru (pIgA) IgA₁ nebo IgA₂. Obsahuje tzv. *sekreční komponentu* (zbytek transportního Fc-receptoru), která je navázána na dimer během sekrece na sliznicích. Hlavní funkcí sekrečního IgA je **aglutinace a neutralizace slizničních patogenů a toxinů** a představuje tak první linii nezánnělivé obrany organismu.

Sérové IgA se produkuje v plazmocitech a uvolňuje se do krve. Jde převážně o monomerní IgA₁ (mIgA₁), a ačkoli je druhým nejčastěji zastoupeným imunoglobulinem v séru, jeho funkce není plně objasněna. IgA₁ syntetizované v kostní dřeni mají relativně více galaktosylovanou pantovou oblast než slizniční IgA₁ a mají i vysokou afinitu k antigenům. IgA je fyziologicky odstraňován z oběhu v játrech. Klinickým důkazem je sekundární IgAN vznikající v některých případech jaterního selhání.

Patologické IgA

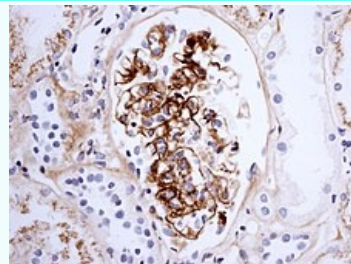
Pacienti s IgAN vykazují **mírně zvýšené hladiny IgA**. Nicméně vysoké hladiny IgA nejsou samy o sobě schopny vyvolat obraz IgAN. Patogeneze tohoto onemocnění úzce souvisí s **galaktosylací IgA₁**. Vlastnosti sérových a mezangiálně deponovaných IgA₁ při IgAN jsou typické pro slizniční IgA₁ (jedná se spíše o polymerní molekuly s nižší afinitou k antigenům). To vedlo k vzniku teorie, která vysvětluje původ těchto IgA tím, že určitá část IgA plazmoblastů se při homingu zpět do sliznic „netrefila“ a skončila v systémových lokalizacích. Tento *mis-tracking* může být způsobený chybnou expresí povrchových *homing* receptorů na povrchu lymfocytů anebo na povrchu endotelií slizničních cév. Plazmocyty se tak ocitnou v kostní dřeni (a možná také v tonzilách), odkud pak tvoří **slizniční IgA uvolňované do systémové cirkulace a tvořící imunokomplexy** (IgA-IC).

Tvorba imunokomplexů obsahujících IgA je podmíněna několika faktory. **Sekrece pIgA₁** coby odpověď na antigen je obvykle **prodloužená**, neboť tyto protilátky mají ve srovnání s mIgA nižší afinitu k antigenům. Tato nižší afinita vede také k pomalejšímu odstraňování antigenu a z toho vyplývající přetrvávající produkci IgA₁. Množství cirkulujícího IgA se zvyšuje a je tendence ke vzniku IgA-IC. Kromě toho se předpokládá, že IgA molekuly se změněnou galaktosylací mají větší tendenci k autoagregaci a tvorbě imunokomplexů s IgG namířenými proti epitopům pantové oblasti. Studie také ukázaly, že tyto IgA **nejsou schopné efektivně vázat komplement**, což vede k tvorbě a přetrvávání IgA-IC v cirkulaci (komplement totiž zastavuje tvorbu imunokomplexů a zúčastňuje se jejich internalizace fagocyty).

Ukládání IgA-IC a odpověď glomerulu

IgA nefropatie

IgA nephropathy



IgA nefropatie při Henochove-Schönleinove purpře

Rizikové faktory	muž 15-30
Patogeneze	idiopatická, nejspíš porucha glykosylace molekuly IgA1 ^[1]
Klinický obraz	hematurie, nefrotický syndrom,
Diagnostika	biopsie - elektrónmikroskopie: fúze pedicel podocitů, Imunoflorescence: depozity IgA a imunokomplexů difúzně v mezangiu, v mikroskopu pozorujeme srpky, nekrózy vo více než 70 % glomerulů, obstrukce tubulů erytrocyty
Léčba	kontrola TK a optimalizace iACE, kortikosteroidy, cyklofosamid, IPP + Ca ²⁺ + vitamin D
Klasifikace a odkazy	
MKN	N02.8 (https://mkn10.uzis.cz/prohlizec/N02.8)
OMIM	161950 (https://omim.org/entry/161950)
MedlinePlus	000466 (https://medlineplus.gov/ency/article/000466.htm)
Medscape	239927 (https://emedicine.medscape.com/article/239927-overview)

Ukládání IgA-IC není nutně procesem nezvratným a mezangium má fyziologickou schopnost tyto imunokomplexy odstraňovat pravděpodobně cestou jejich receptorově závislé endocytózy a následného katabolismu, ale jenom do určitého množství. V případě IgAN dochází k mezangiální akumulaci IgA-IC, protože rychlost depozice je větší, než rychlost odstraňování, anebo proto, že depozita jsou z nějakého důvodu vůči odstraňování odolná. Ukládání je následkem zvýšené koncentrace IgA-IC, která ústí v nespecifické zachytávání v mezangiu. Kromě toho je možné, že je také ovlivněno specifickými interakcemi mezi IgA a komponentami extracelulární matrix mezangia.

Rozsah a intenzita glomerulárního poškození jsou mimořádně proměnlivé a faktory ovlivňující ukládání imunokomplexu nemusí nutně podmiňovat také rozsah odpovědi mezangia. Předpokládá se, že vznik poškození po depozici IgA-IC je způsoben především IgA indukovanou aktivací mezangiálních buněk (MC) a místní aktivací komplementu. V odpovědi na přítomnost imunokomplexu dochází k aktivaci MC, jejich proliferaci a zvýšené sekreci komponent extracelulární hmoty a růstového faktoru TGF. Kromě toho aktivované MC produkují množství různých prozánětlivých faktorů (PAF, IL-1, IL-6, TNF, atd.). IgA také umí působit na interakce mezi MC a extracelulární hmotou a tím vyvolat remodelaci mezangia. Aktivace komplementové kaskády není pro vznik IgAN nutná, ale ve většině případů je přítomná (jako aktivace místní i systémové). IgA je schopný aktivovat komplement přes alternativní i leucinovou cestu. Konečný produkt aktivace, terminální komplex C5b-C9, je schopný vyvolat aktivaci MC a produkci prozánětlivých faktorů.

Morfologie

Histologický obraz IgAN je značně variabilní. Nejčastěji se projevuje jako **mesangioproliferativní glomerulonefritida** (GN), která vykazuje rozšíření mesangia a endokapilární **proliferaci**. Změny mohou být difúzní nebo fokální. Druhým nejčastějším typem léze je **fokální proliferativní GN**, kde je segmentální proliferace omezena na několik glomerulů. Vzácně se může projevovat obrazem normálních glomerulů nebo srpkovitou GN. Leukocyty nejsou v glomerulech přítomny vždy. Mesangiální rozšíření je výsledkem buněčné proliferace, nahromadění extracelulární matrix, depozit protilátek nebo kombinací výše uvedených. **Imunofluorescenčně** jsou ve všech případech nalézány IgA, někdy v kodominanci s IgG v glomerulárním mesangiu. Ve většině případů se objevuje také C3 a properdin. Elektronmikroskopicky jsou přítomny elektron-denzní **depozita v mesangiu**.

MEST klasifikace

Oxfordská klasifikace, která identifikuje riziko pacienta.

- Mezangiální proliferace
- Endokapilární proliferace
- Segmentální skleroza
- Tubulární atrofie / intersticiální fibróza

Epidemiologie a genetika

IgAN je častější u mužů s maximem výskytu v 2. a 3. dekadě. Existují zeměpisné rozdíly v prevalenci: od 30 % v Asii a 20 % v jižní Evropě po velmi nízkou prevalenci v Severní Evropě a Severní Americe. IgAN je převážně sporadická, ale v některých zeměpisných šířkách byla dokázána genetická komponenta a founder effect, žádný gen zodpovědný za IgAN však zatím nebyl nalezen.

Klinika

Klinický obraz

IgA nefropatie se nejčastěji projevuje jedním ze dvou následujících způsobů: opakující se **makroskopická hematurie** (nejčastěji objevující se bezprostředně po infekci horních dýchacích cest nebo gastrointestinálního traktu) často asociovaná **s proteinurií** nebo perzistující **mikroskopickou hematurií**. Vzácně se pacienti mohou klinicky prezentovat s akutním renálním selháním a rychle progredujícím klinickým obrazem.

Diferenciální diagnostika

Svémi IgA depozity i možným postižením ledvin s hematurií se IgA nefropatii může podobat **Henoch-Schönleinova purpura** (HSP). Ta je však rozdílná v několika ohledech: má výrazné systémové příznaky (purpura, často bolesti kloubů a břicha) a typicky se projevuje v mladším věku (do 20 let). Depozita IgA jsou také nalézána u jiných systémových chorob, např. chronické jaterní selhání, Crohnova choroba, gastrointestinální adenokarcinom, ankylozující spondylitida, mycosis fungoides, Sjögrenův syndrom aj.

Prognóza

U většiny pacientů má IgAN benigní průběh. U 5–30 % pacientů dojde k úplné remisi, zatímco ostatní mají perzistující hematurii. U těchto pacientů jsou obvykle velmi dobře zachovány renální funkce. 25–30 % má však progredující formu, kde dochází v 5. stadiu ke chronické renální insuficienci během 20–25 let. Toto riziko je u různých populací variabilní. Ukazatelé nepříznivé prognózy jsou hypertenze, proteinurie, mužské pohlaví, starší věk při počátku onemocnění a rozsáhlé glomerulosklerózy nebo intersticiální boozky na ledvinné biopsii. Nejvyšší prediktivní hodnotu pro nepříznivý dopad na funkci ledvin má proteinurie trvající déle než 6 měsíců.

Terapie

Neexistuje žádná optimální terapie IgAN. Používají se ACE inhibitory u pacientů s proteinurií nebo sníženou renální funkcí. V některých malých studiích byly navrhovány tonsilektomie a rybí tuk jako možný přínos pro pacienty s IgAN. Je-li přítomen klinický obraz rychle progredující glomerulonefritidy, je indikována terapie steroidy, cytostatiky a plasmazerézou.

Odkazy

Související články

- Glomerulonefritidy: Akutní glomerulonefritida • Rychle progredující glomerulonefritida • Chronické glomerulonefritidy
- Glomerulopatie: Glomerulopatie projevující se nefrotickým syndromem

Zdroj

S laskavým svolením převzato od Lavříková Petra, Le Roy Anne.

- VLADIMÍR, Tesař, Viklický ONDŘEJ a A KOLEKTIV. *Klinická nefrologie : 2., zcela přepracované a doplněné vydání.* 2.. vydání. Grada Publishing a.s., 2015. 560 s. s. 117-120. ISBN 9788024797267.

Reference

- ČEŠKA, Richard, et al. *Interna.* 1. vydání. Praha : Triton, 2010. 855 s. ISBN 978-80-7387-423-0.

Použitá literatura

- LONGO, Dan L. (Dan Louis), et al. *Harrison's principles of internal medicine.* 18. vydání. New York, N.Y : McGraw-Hill, Medical Publishing Division, 2008. ISBN 978-0-07-174889-6.
- KREJSEK, Jan a Otakar KOPECKÝ. *Klinická imunologie.* 1. vydání. Hradec Králové : Nucleus HK, 2004. 941 s. ISBN 80-86225-50-X.
- KUMAR MBBS MD FRCPATH, Vinay, et al. *Robbins & Cotran Pathologic Basis of Disease.* 8. vydání. 2009. ISBN 978-1416031215.
- HOŘEJŠÍ, Václav a Jiřina BARTŮŇKOVÁ, et al. *Základy imunologie.* 4. vydání. Praha : Triton, 2009. ISBN 978-80-7387-280-9.
- ROITT, Ivan M. (Ivan Maurice). *Essential immunology.* 8. vydání. Oxford : Blackwell Scientific Publications, 1994. ISBN 0-632-03313-4.
- BARRATT, Jonathan, Alice C SMITH a Karen MOLYNEUX, et al. Immunopathogenesis of IgAN. *Semin Immunopathol* [online]. 2007, vol. 29, no. 4, s. 427–43, dostupné také z <<https://www.ncbi.nlm.nih.gov/pubmed/17851660>>. ISSN 1863-2297.
- BERTHOUX, François C, Hesham MOHEY a Aïda AFIANI. Natural history of primary IgA nephropathy. *Semin Nephrol* [online]. 2008, vol. 28, no. 1, s. 4–9, dostupné také z <<https://www.ncbi.nlm.nih.gov/pubmed/18222341>>. ISSN 0270-9295.
- BOYD, Joanna K, Chee K CHEUNG a Karen MOLYNEUX, et al. An update on the pathogenesis and treatment of IgA nephropathy. *Kidney Int* [online]. 2012, vol. 81, no. 9, s. 833–43, dostupné také z <<https://www.ncbi.nlm.nih.gov/pubmed/22318424>>. ISSN 0085-2538 (print), 1523-1755.