

Intrakraniální metastázy

Intrakraniální metastázy tvoří asi 15 % nitrolebních tumorů (v četnosti jsou hned za gliomy a meningeomy), jejich incidence stoupá. Jedná se nejčastěji o metastázy: karcinomu plic, karcinomu prsu, karcinomu ledvin, karcinomu GIT a melanomu. Typicky jsou lokalizovány v oblasti **mozkové nebo mozečkové hemisféry**, 80 % metastáz je v supratentoriální oblasti (povodí arteria cerebri media). Metastazování probíhá zejména **hematogenně**.

Klinický obraz

Příznaky onemocnění závisí na lokalizaci metastáz v mozku. Jsou způsobené jednak přímým tlakem metastázy na danou část mozku a jednak celkovým **vzestupem intrakraniálního tlaku**. Nejčastějším příznakem onemocnění jsou **bolesti hlavy**, zejména na počátku onemocnění. Dále se může jednat o poruchy motoriky, kognitivních funkcí a změny osobnosti. Obzvláště mnohočetná ložiska mohou způsobovat demenci. Někdy může být **prvním příznakem** epileptický záchvat.

Diagnostika

Především MRI a CT s kontrastem. Na CT vypadá jako **hypodenzní ložisko s hyperdenzním lemem** (podobně vypadá absces, odlišení umožní angiografie). Nutné je celkové vyšetření pacienta s průkazem primárního onemocnění. Tzn. RTG plic, UZ břicha, scintigrafie skeletu, celotělové PET.

Terapie

Chirurgická

Indikací k operaci je vždy **solitární metastáza**, zvláště je-li prvním projevem malignity. Musí být na operovatelném místě při dobrém celkovém stavu pacienta a s předpokládanou dobou přežití 6 měsíců. Mnohočetné metastázy obvykle neindikujeme, nejsou-li odstranitelné při jedné kraniotomii. Záleží i na stavu primárního onemocnění. Průměrné přežití po operaci a adjuvantní radioterapii je 40 týdnů (pouhá radioterapie – 15 týdnů; bez léčby 4 týdny).

Radiochirurgický výkon

Stále častěji se používá gama nůž u ložisek do 3 cm nebo LINAC (ložiska nad 3 cm). Radiochirurgie je dnes upřednostňována především u vícečetných metastáz. Gama nůž se používá pro ložiska do 3 cm, hluboce uložená ložiska a pro nádory ve funkčně významných oblastech mozku.

Radioterapie

Ozáření celé lebky je preferováno u mnohočetných metastáz a u metastáz malobuněčného bronchogenního karcinomu, protože i při prokázané solitární metastáze je předpoklad diseminace.

Podpůrná terapie

Pacientům mohou být podávány kortikosteroidy, které mají pozitivní efekt na snížení nitrolebního tlaku. Dále antikonvulziva pokud pacienti trpí epileptickými záchvaty. Pro prevenci trombóz pacienti mohou užívat antikoagulanty.

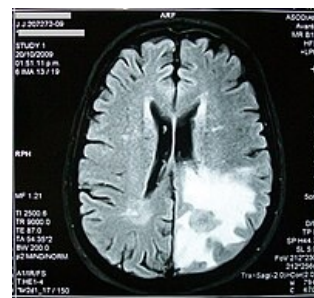
Odkazy

Zdroj

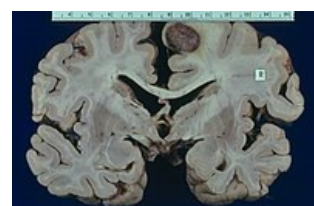
- BENEŠ, Jiří. *Studijní materiály* [online]. ©2010. [cit. 2009]. <<http://jirben.wz.cz>>.

Použitá literatura

- ZEMAN, Miroslav, et al. *Speciální chirurgie*. 2. vydání. Praha : Galén, 2004. 575 s. ISBN 80-7262-260-9.
- SAMEŠ, Martin, et al. *Neurochirurgie : Učebnice pro lékařské fakulty a postgraduální studium příbuzných*



MRI: nádorové metastatické poškození mozku



Sekční nález: nádorová metastáza papilárního karcinomu štítné žlázy

oborů. 1. vydání. Praha : Maxdorf, 2005. 127 s. s. 79. ISBN 80-7345-072-0.

- BEDNAŘÍK, Josef, et al. *Klinická neurologie : Část speciální*. 1. vydání. Triton, 2010. 1430 s. ISBN 978-80-7387-389-9.