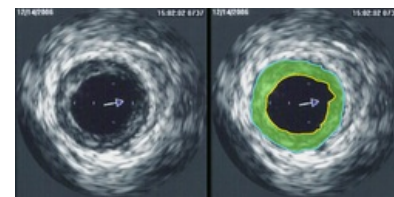


# Intravaskulární ultrazvuk

**Intravaskulární ultrazvuk (IVUS)** je zobrazovací metodou vyšetření lumen i stěny cév. Využívá se převážně v kardiologii pro vyšetření koronárních tepen. Umožňuje hodnocení velikosti tepen, šíři jejich lumen a charakter ateroskových plátů v příčném i podélném řezu. Vedle angiografie je pomocnou metodou, která může někdy lépe **hodnotit velikost léze** a její **vztah k odstupujícím větvím**. Je možná i počítačová **trojrozměrná rekonstrukce**.

**IVUS** je miniinvasivní metodou využívající **miniaturizovanou sondu** menší než 1 mm s **frekvencí 10-40 MHz**. V invazivní kardiologii se obvykle využívají **30 MHz** sondy. Provedením se toto UZ vyšetření podobá koronární angioplastice. UZ katetr se zavádí podle vodiče až do periferie vyšetřované tepny.



IVUS

Využívá se především pro **hodnocení angiologicky nejasných lézí**, odhad hemodynamické významnosti stenózy, vedení intrakoronárních intervencí a **diagnostiku komplikací**. Vyšetření umožňuje mimo jiné hodnotit **regresi aterosklerotických plátů** po hypolipidemické léčbě, kde je výhodnější než angiografie.

Data získaná z IVUS lze využít také pro tzv. virtuální histologii, která je založena na detailní počítačové analýze signálu z tkání. V zásadě jsou možné dva přístupy, buď je analyzován radiofrekvenční signál, tedy vysokofrekvenční signál přímo z detektoru, nebo je analyzován výsledný obraz. Informace o pravděpodobné histologii tkáně je do výsledného obrazu kódována barevně, tj. zvýrazněna může být např. fibrózní tkáň zeleně, fibrolipidová žlutozeleně, kalcifikace bíle, nekrózy červeně a média šedě. Toto zobrazení má však četné technické limity a je třeba brát s rezervou.

## Odkazy

### Související články

- Intervenční radiologie
- Ultrazvuk
- Aterosklerotický plát

### Zdroje

- Postavení intravaskulárního ultrazvuku v kardiologii (<https://web.archive.org/web/20160331222721/http://zdravi.e15.cz/clanek/postgradualni-medicina/postaveni-intravaskularniho-ultrazvuku-v-kardiologii-167139>)
- Regrese koronární aterosklerózy a změny složení plátu v průběhu hypolipidemické terapie (<https://web.archive.org/web/20160331222721/http://zdravi.e15.cz/clanek/postgradualni-medicina-priloha/regrese-koronarni-aterosklerozy-a-zmeny-slozeni-platu-v-prubehu-hypolipidemicke-terapie-464675>)
- Intravaskulární zobrazovací metody integrace do moderní katetrizační diagnostiky v kardiologii (<https://www.tribune.cz/clanek/27108-intravaskularni-zobrazovaci-metody-integrace-do-moderni-katetrizacni-diagnostiky-v-kardiologii>)
- Časná diagnostika koronární aterosklerózy (<https://web.archive.org/web/20160331222721/http://zdravi.e15.cz/clanek/postgradualni-medicina-priloha/casna-diagnostika-koronarni-aterosklerozy-172593>)
- GARCÍA-GARCÍA, H. M., B. D. GOGAS a P. W. SERRUYS, et al. IVUS-based imaging modalities for tissue characterization: similarities and differences. *Int J Cardiovasc Imaging*. [online]. 2011, vol. 27, no. 2, s. 215-24, dostupné také z <<https://link.springer.com/article/10.1007%2Fs10554-010-9789-7>>. ISSN 1875-8312.