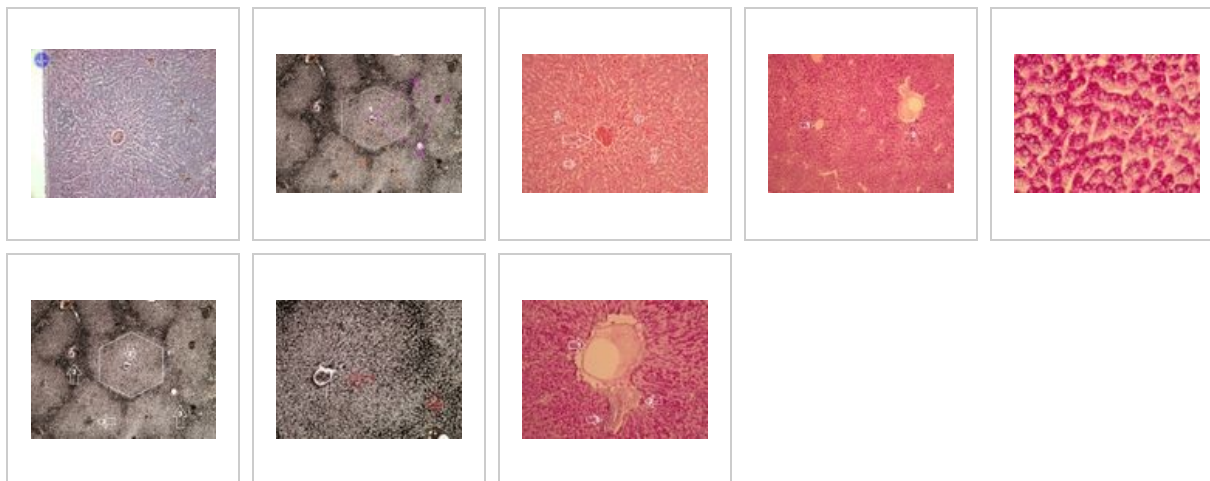
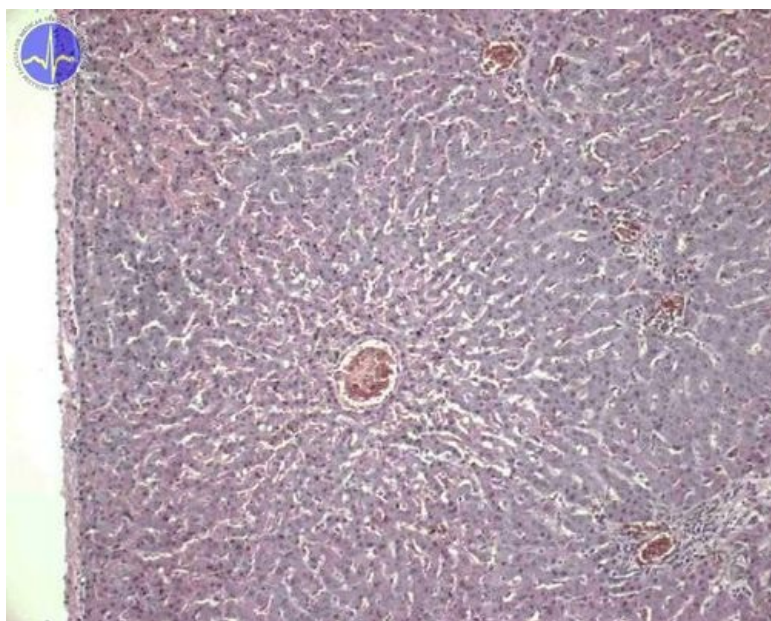


Játra (SFLT)



Játra - přehledné zvětšení (HE)



Játra - morfologická, funkční a cirkulační jednotka (stříbření)



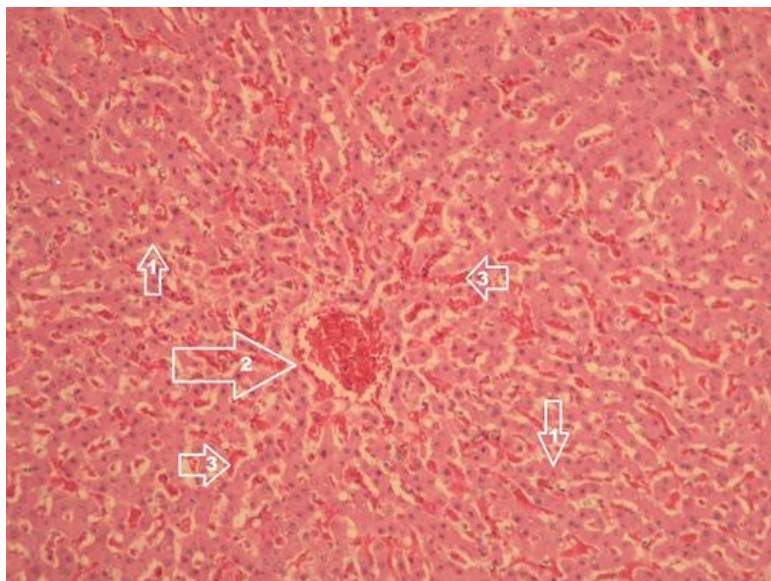
Popis: 1 - vena centralis, 2 - portobiliární prostor s triádou (arteria, vena et ductus bilifer interlobularis)

bíle - **lobulus venae centralis** (základní morfologická jednotka, šestihran, ve středu je v. centralis)

oranžově - **lobulus portalis** (základní cirkulační jednotka, trojúhelník, vrcholy ve 3 vv. centrales, ve středu portobiliární prostor)

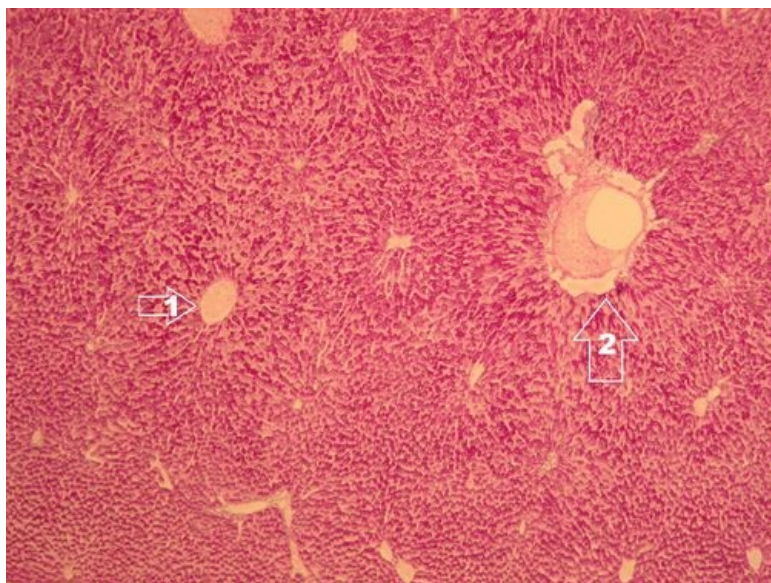
růžově - **acinus hepaticus** (základní funkční jednotka, čtyřúhelník, 2 vrcholy ve vv. centrales a 2 v portobiliárních prostorech, růžová přerušovaná čára znázorňuje průběh a. et v. circumlobularis).

Játra - detail na jaterní lalůček (lobulus venae centralis) - HE



Popis: 1 - trámce hepatocytů, 2 - vena centralis, 3 - jaterní sinusoidy vyplněné erytrocyty.

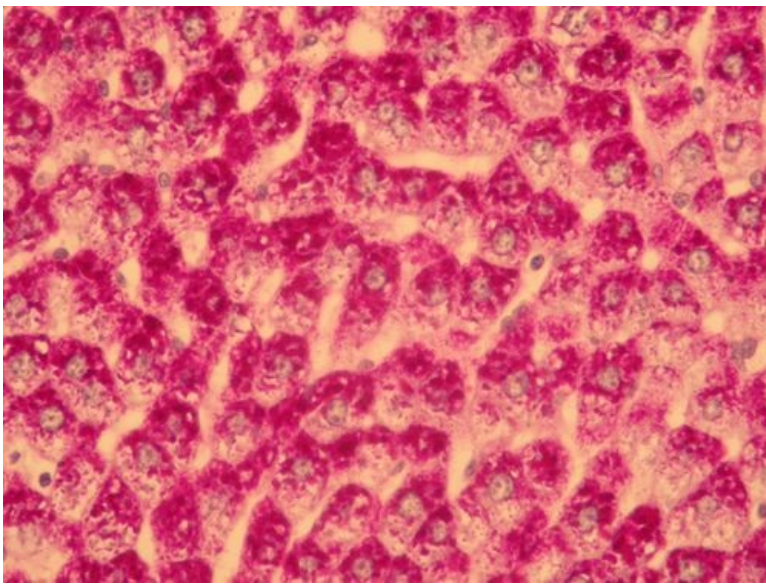
Játra - průkaz glykogenu (PAS reakce)



Popis: Granula glykogenu v hepatocytech jsou zbarvený do fialova.


1 - vena centralis, 2 - portální triáda.

Játra - průkaz glykogenu (PAS reakce)



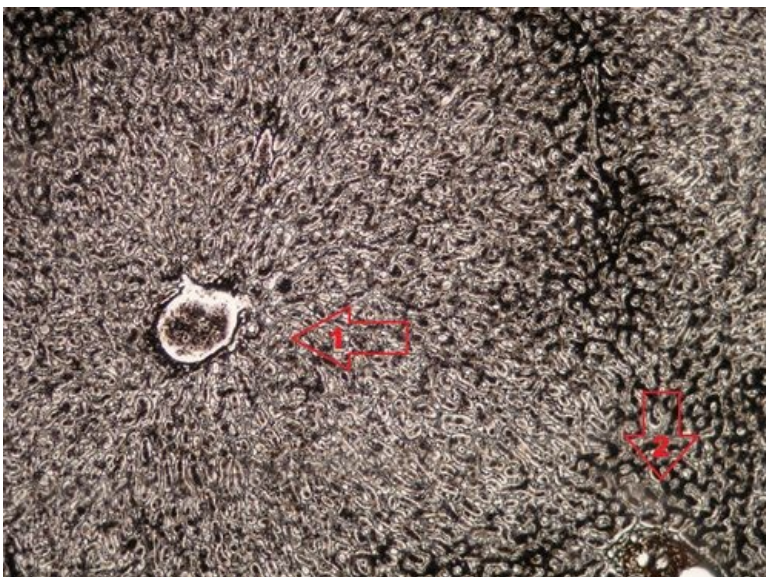
Popis: Granula glykogenu v hepatocytech jsou obarveny do fialova.

Játra - průkaz retikulárních vláken (stříbření)



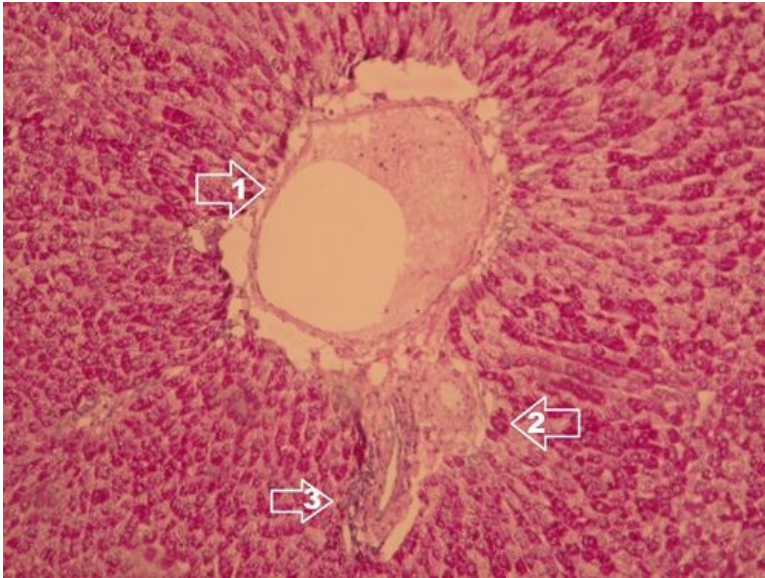
Popis: 1 - jaterní lalůček (lobulus venae centralis), 2 - vena centralis jaterního lalůčku, 3 - portobiliární prostor s Glissonovou triádou (vena interlobularis, arteria interlobularis a ductus bilifer interlobularis).

Játra - průkaz retikulárních vláken (stříbření), detail na jaterní lalůček (lobulus venae centralis)



Popis: 1 - vena centralis jaterního lalůčku, 2 - portobiliární prostor s Glissonovou triádou (vena interlobularis, arteria interlobularis, ductus bilifer interlobularis).

Játra - průkaz glykogenu (PAS) a detail na portální triádu



Popis: Portální triáda: 1 - vena interlobularis, 2 - ductus bilifer interlobularis, 3 - arteria interlobularis.

Gastrointestinální trakt

- Jazyk - hřbet (SFLT)
- Jazyk - radix (SFLT)
- Jazyk - tonsilla lingualis (SFLT)
- Gl. submandibularis (SFLT)
- Gl. parotis (SFLT)
- Gl. sublingualis (SFLT)
- Oesophagus (SFLT)
- Gaster - cardia (SFLT)
- Gaster - fundus (SFLT)
- Pylorus - duodenum (SFLT)
- Duodenum (SFLT)
- Tenké střevo (SFLT)
- Colon (SFLT)
- Appendix (SFLT)
- Játra (SFLT)
- Žlučník (SFLT)
- Pankreas (SFLT)

Odkazy

- Histologický atlas (3. LF UK)