

Kategorie:Pediatric

Subcategories

This category has the following 2 subcategories, out of 2 total.

N

- ▶ Neonatologie (98 P, 10 F)
- ▶ Neuromotorický vývoj dítěte (3 F)

Pages in category "Pediatric"

The following 200 pages are in this category, out of 763 total.

(previous page) (next page)

A

- Abdominální punkce (pediatric)
- Abscedující pneumonie
- Achondroplázie
- Acne vulgaris
- Addisonova choroba
- Adnatní HSV infekce
- Adrenální krize
- Aftózní stomatitida
- Aktivní imunizace
- Akutní appendicitida
- Akutní bronchitida
- Akutní epiglottitida
- Akutní faryngitida
- Akutní glomerulonefritida
- Akutní laryngitida
- Akutní lymfoblastická leukemie
- Akutní lymfoblastická leukémie
- Akutní obstruktivní laryngitida
- Akutní osteomyelitida
- Akutní pyelonefritida (pediatric)
- Akutní selhání ledvin (pediatric)
- Akutní skrótum u dětí
- Akutní zánět středního ucha
- Akutní záněty hrtanu
- Alergická onemocnění dýchacího ústrojí
- Alergické kožní projevy
- Alergie na bílkovinu kravského mléka
- Alkaptonurie
- Amniocentéza
- Anafylaxe
- Anestezie (pediatric)
- Angelmanův syndrom
- Angíny
- Antibiotika (neonatologie)
- Antipsychotika (pediatric)
- Anurie
- Anální a rektální atrezie
- Anémie (pediatric)
- Anémie ze snížené tvorby erytrocytů
- Aortální regurgitace
- Aortální stenóza
- Apendicitida (pediatric)
- Apertův syndrom
- Aplasia fibulae congenita
- Aplasia radii congenita
- Apnoe (novorozenec)
- Arachnodaktylie
- Arthrogryposis multiplex congenita
- Arytmie (pediatric)
- Aspirace cizího tělesa
- Aspirační pneumonie

- Atypické pneumonie
- Astma
- Atopický ekzém
- Atrézie a stenózy tenkého střeva
- Atrézie jícnu
- Atypické pneumonie
- Autismus
- Autoimunitní onemocnění jater
- Autoregulace mozkové perfuze
- Autosomálně dědičná agamaglobulinemie
- Avaskulární kostní nekróza

B

- Baby masáže
- Bakteriální gastroenteritidy
- Bakteriální pneumonie
- Bakteriální tracheitida
- Bannayan-Riley-Ruvalcabaův syndrom
- Bartterův syndrom
- Batole
- Beckerova muskulární dystrofie
- Beckwithův-Wiedemannův syndrom
- Benzodiazepiny (pediatrie)
- Bikuspidální aortální chlopeň
- Blochův-Sulzbergův syndrom
- Bolest hlavy (pediatrie)
- Bolest v kyčli u dětí
- Bolesti břicha (pediatrie)
- Bronchiektázie
- Bronchiolitida
- Bronchopulmonální dysplázie
- BRUE
- Brutonova agamaglobulinemie
- Bulimie
- Bílkoviny v séru a moči (1. LF UK, VL)
- Běžná variabilní imunodeficience
- Břišní tyfus

C

- Caput succedaneum
- Centrální cyanóza
- Centrální obrna
- Cholera
- Choroby bílé krevní složky
- Choroby červené krevní složky
- Chronická granulomatózní choroba
- Chronická onemocnění plic
- Chronické glomerulonefritidy
- Chronické onemocnění ledvin
- Chronické poruchy funkce ledvin (pediatrie)
- Chronické poruchy výživy
- Chronický subdurální hematom
- Chronický zánět středního ucha
- Chédiakův-Higashiho syndrom
- Cockaynův syndrom
- Coxa vara adolescentium
- Criglerův-Najjarův syndrom
- Crohnova choroba
- Cushingův syndrom
- Cyanóza (neonatologie)
- Cysta choledochu
- Cystická fibróza
- Céliakie

D

- Dandy-Walker syndrom
- Defekt septa komor
- Defekt septa síní
- Defekty buněčné imunity
- Deficit antitrypsinu
- Dehydratace (pediatrie)
- DeLangeové syndrom

- Uživatel:DenKazeka/Pískoviště Crohn
- Dermatitis seborrhoica
- Dermatomykózy
- Diabetes mellitus (pediatrie)
- Diabetes mellitus 1. typu (endokrinologie)
- Diabetes mellitus 2. typu v dětství a adolescenci
- Diabetická ketoacidóza
- Diastrofický dwarfismus
- DiGeorgův syndrom
- Dilatační kardiomyopatie (pediatrie)
- Diseminovaná intravaskulární koagulace
- Disociační šok (pediatrie)
- Dispenzární péče (pediatrie)
- Distribuční šok (pediatrie)
- Doporučení pro kojeneckou výživu 2011
- Doporučený příjem živin
- Dospívající (heslo)
- Dospívání
- Downův syndrom
- Drenáž interpleurální tekutiny (pediatrie)
- Duannův retrakční syndrom
- Dubinův-Johnsonův syndrom
- Duchennova muskulární dystrofie
- Dušnost
- Dysbalance chloru
- Dysbalance hořčíku
- Dysbalance natria (pediatrie)
- Dysurie
- Dědičné koagulopatie
- Dědičné metabolické poruchy
- Dědičné metabolické poruchy malých molekul
- Dědičné metabolické poruchy/Genetický podklad
- Dědičné metabolické poruchy/Léčba onemocnění způsobených poruchami metabolismu aminokyselin a sacharidů
- Dědičné poruchy metabolismu aminokyselin
- Dědičné poruchy metabolismu cukrů
- Dědičné poruchy metabolismu tuků
- Dětská mozková obrna
- Dětská pískoviště
- Dětská struma
- Dětské neurózy
- Dětské zlomeniny a epifyzeolýzy

E

- Ebsteinova anomálie
- Edwardsův syndrom
- Ehlers-Danlosův syndrom
- Eisenmengerův syndrom
- EKG (pediatrie)
- Ektodermální dysplázie
- Enchondromatóza
- Endokrinní onemocnění gonád
- Endotracheální intubace (pediatrie)
- Enkopréza
- Enterobióza
- Enterotoxikózy
- Enterovirové exantémy
- Enterální výživa (pediatrie)
- Enuréza
- Epilepsie (pediatrie)
- Epistaxe
- Ergoterapie v pediatrii
- Erytrocytární koncentrát (pediatrie)
- Ewingův sarkom
- Exogenní alergická alveolitida
- Expirační dušnost

F

- Fabryho choroba
- Facies adenoidea
- Faktory ovlivňující nutriční potřeby
- Fallotova tetralogie
- Febrilní křeče

- Fenylketonurie
- Fetoskopie
- Fetální alkoholový syndrom
- Fetální plíce (SFLT)
- Fetální pulzní oxymetrie
- Fibrózní kostní dysplázie
- Uživatel: Filip/Pískoviště
- Fimóza
- Fokomelie
- Funkční vyšetření kardiopulmonálního systému
- Fyziologické a patofyziologické poznámky k dětské hematologii (pediatrie)
- Fyziologie a patofyziologie šoku (pediatrie)
- Fyziologie dětského věku

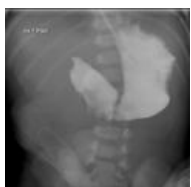G

- Gastroezofageální reflux (pediatrie)
- Gastrointestinální parazitózy
- Genový imprinting a lidské patologie

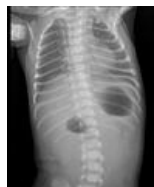(previous page) (next page)

Media in category "Pediatrie"

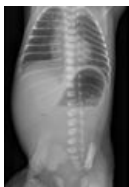The following 47 files are in this category, out of 47 total.



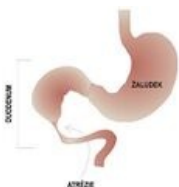Atrezie duodena ...
372 × 367; 31 KB



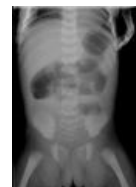Atrezie duodena ...
360 × 455; 18 KB



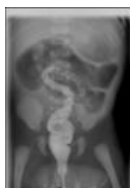Atrezie duodena ...
482 × 706; 36 KB




Atrezie duodena...
350 × 363; 34 KB




Atrezie jejuna IV...
361 × 516; 16 KB



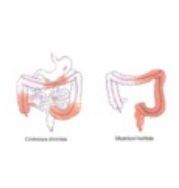Atrezie jejuna IV...
338 × 491; 15 KB



CAH z deficitu 21...
4,316 × 2,676; 511 KB



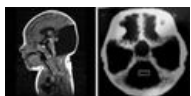
Chorobopis pediat...
683 × 391; 10 KB



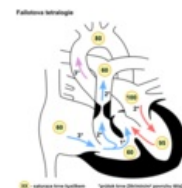
Crohnova chorob...
667 × 409; 148 KB



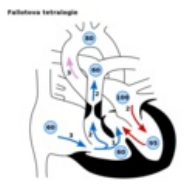Cysta choledoch...
547 × 763; 53 KB



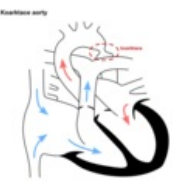Dandy-Walker m...
624 × 308; 37 KB



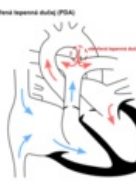Defekt fallot.png
600 × 600; 84 KB



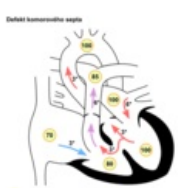
Defekt fallot.svg
600 × 600; 36 KB



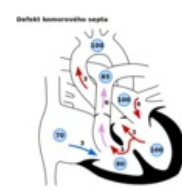
Defekt koarktace...
600 × 600; 59 KB



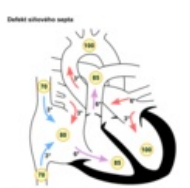
Defekt pda.png
600 × 600; 65 KB



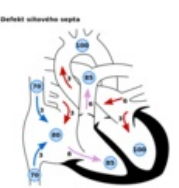
Defekt septum k...
600 × 600; 85 KB



Defekt septum k...
600 × 600; 34 KB




Defekt septum si...
600 × 600; 88 KB



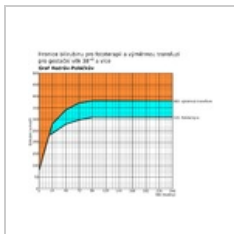
Defekt septum si...
600 × 600; 38 KB



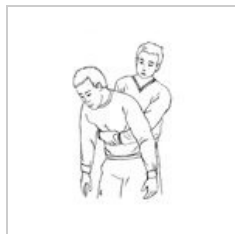Delka tehotenstv...
5,576 × 704; 170 KB



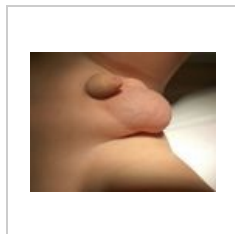
Graf fototerapie ...
2,886 × 2,266; 387 KB



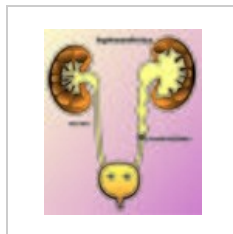
Graf fototerapie ...
2,645 × 2,141; 278 KB



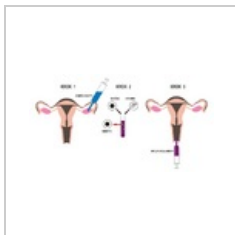Heimlich pl.jpg
1,258 × 1,828; 179 KB



Hydrokela.jpg
1,440 × 1,080; 189 KB



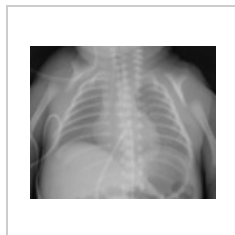Hydronefróza.jpg
3,980 × 4,674; 3.43 MB



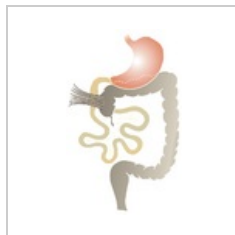
Ivf.png
1,000 × 524; 113 KB



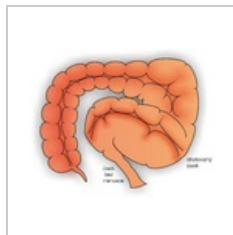
Jicen klasifikace...
1,200 × 400; 51 KB



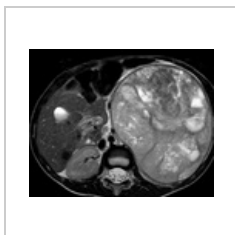
Kleidokraniální d...
393 × 325; 89 KB



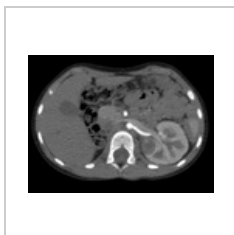Ladduv syndrom...
500 × 794; 215 KB



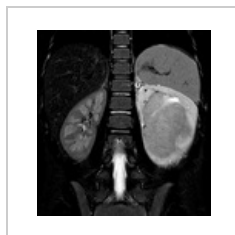Megacolon.png
3,351 × 2,708; 2.35 MB



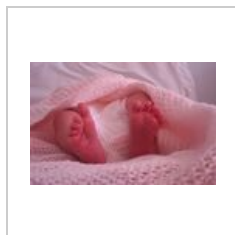
Nefroblastom - 5t...
813 × 648; 473 KB



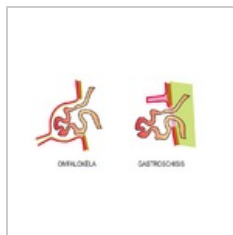Nefroblastom soli...
715 × 531; 280 KB



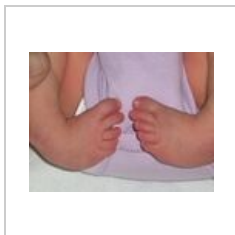
Nefroblastom, 6ti...
526 × 556; 265 KB



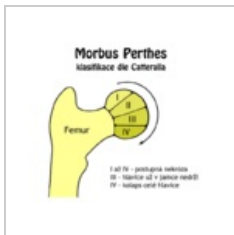
Nozky novorozen...
896 × 592; 159 KB




Omfalokela a gas...
700 × 373; 93 KB



PEC.jpg
640 × 480; 66 KB



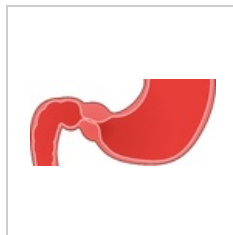
Perthes Catterall...
640 × 640; 29 KB



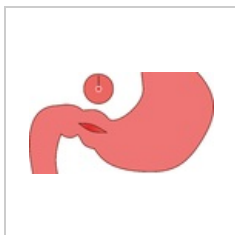
Posturální funkce...
3,072 × 2,304; 945 KB



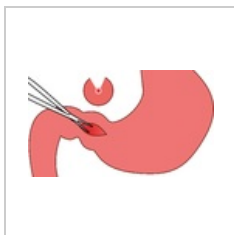
PWS.jpg
720 × 540; 72 KB



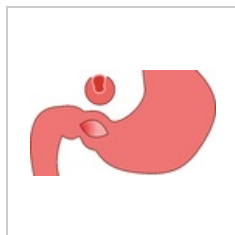
Pylorostenóza.png
2,706 × 1,255; 213 KB



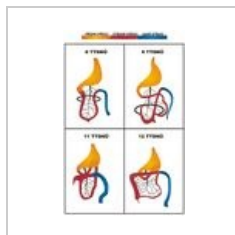
Pylorostenóza2.p...
2,700 × 1,479; 130 KB



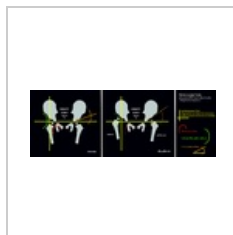
Pylorostenóza3.p...
2,711 × 1,551; 182 KB



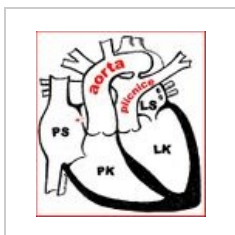
Pylorostenóza4.p...
2,700 × 1,521; 143 KB



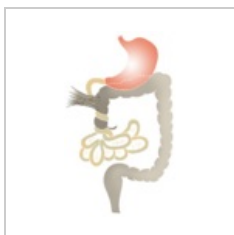Rotace streva.jpg
500 × 761; 155 KB



Rtg dysplazie.png
3,000 × 1,082; 599 KB



Transpozice velk...
518 × 566; 65 KB



Volvulus.png
500 × 794; 59 KB