

# Kategorie:Preklinické zubní lékařství

## Pages in category "Preklinické zubní lékařství"

The following 118 pages are in this category, out of 118 total.

### A

- Abraze (stomatologie)
- Air-abraze
- Amalgám
- Anestetika (zubní lékařství)
- Anestetika/Komplikace
- Artikulační nástroje

### C

- Celková zubní náhrada
- Celokeramická náhrada
- Celoplášťová korunka
- Celoplášťová litá korunka
- Chemo-mechanická preparace
- Chirurgické instrumentárium (zubní lékařství)
- Chirurgie v zubním lékařství

### D

- Defekty chrupu
- Dentinoplastický účinek
- Dentomukózní přenos žvýkacího tlaku
- Dentální kovy a jejich slitiny
- Dentální přenos žvýkacího tlaku
- Dezinfekce (hygiena)
- Dezinfekce (zubní lékařství)
- Dezinfekce a sterilizace
- Dolní stálé řezáky
- Dolní stálý špičák
- Druhy ran
- Druhy stehů v chirurgii
- Dvoudobý dvoufázový otisk

### E

- Elastomery
- Elektrický zubní kartáček
- Endodontické ošetření
- Estetická faseta
- Extrakce zubu
- Extrakční kleště
- Extrakční páky

### F

- Fixní můstek

### H

- Horní postranní stálý řezák
- Horní stálý špičák
- Horní střední stálý řezák
- Hybridní náhrada
- Hydrofilní
- Hydrofobní
- Hydrokoloidní otiskovací hmoty
- Hygiena a prevence v zubním lékařství

### I

- Impulsové analýzy

- Image, omlaye
- Intoxikace lokálními anestetiky

## J

- Jednodobý dvoufázový otisk
- Jednodobý monofázový otisk

## K

- Kaz cementu
- Kaz dentinu
- Kaz skloviny
- Keramické materiály v protetice
- Klasifikace kazivých dutin
- Kofferdam
- Kofferdam/použití
- Komplikace endodontického ošetření
- Komplikace při extrakci zubu
- Kompomer
- Kompozit
- Korunková náhrada
- Kotevní korunka
- Kovokeramická náhrada
- Kořenová nástavba

## L

- Lokální a svodná anestezie (zubní lékařství)

## M

- Materiály pro ošetření kořenového kanálku
- Modelové a modelovací hmoty
- Morfologie zubů
- Mukózní přenos žvýkacího tlaku

## O

- Ochrana pulpy při preparaci
- Ortodontické anomálie
- Oscilační techniky
- Oseální přenos žvýkacího tlaku
- Otiskovací hmoty
- Otiskovací lžíce
- Otiskování
- Portál:Otázky z preklinického zubního lékařství (1. LF UK, ZL)
- Ozónová terapie
- Ošetření kazu

## P

- Plasty v protetice
- Podložka
- Pomocné protetické materiály
- Poruchy vývoje zubů
- Prevence zubního kazu
- Primární prevence ve stomatologii
- Primární prevence ve stomatologii (heslo)
- Provizorní výplňové materiály
- Provizorní zubní náhrady
- Přenos žvýkacího tlaku

## R

- Rotační nástroje
- RTG v zubním lékařství

## S

- Sedlová náhrada
- Sekundární prevence ve stomatologii
- Skloionomerní cement
- Sterilizace (zubní lékařství)

- Stomatologické vosky
- Sádra

## T

- Techniky minimální intervence v zubním lékařství
- Terciární prevence ve stomatologii
- Tmelicí cementy
- Tvrdé zubní tkáně
- Typy zubních náhrad

## V

- Vybavení zubní laboratoře
- Vybavení zubní ordinace
- Válcový implantát
- Výplně zhotovené nepřímým postupem
- Výplňové hmoty používané ve frontálním úseku

## Z


- Zlaté výplně
- Značení zubů
- Zubní implantát
- Zubní kaz
- Zubní náhrada
- Zubní pasty
- Základní parodontologické nástroje
- Zásady preparace na korunku
- Zásady preparace zubních kavit
- Zásuvné spoje

## Č

- Čepová korunka
- Čištění zubů
- Částečná korunka
- Částečná snímatelná náhrada

## Media in category "Preklinické zubní lékařství"


The following 54 files are in this category, out of 54 total.




Amalgámová pist...  
1,967 × 2,625; 379 KB




Amalgámová pist...  
1,371 × 3,050; 354 KB




Cpátka detail.jpg  
1,887 × 2,507; 312 KB




Cpátka.jpg  
1,161 × 3,103; 317 KB




Exkavátor 2.jpg  
745 × 3,375; 221 KB




Exkavátor.jpg  
793 × 3,446; 296 KB




Extrakční kleště ...  
870 × 3,198; 260 KB



Extrakční kleště ...  
1,628 × 1,137; 170 KB



Extrakční kleště ...  
1,084 × 3,618; 452 KB



Extrakční kleště ...  
2,129 × 3,217; 678 KB



Extraktční kleště ...  
2,377 × 3,208; 753  
KB



Extraktční kleště ...  
2,024 × 3,355; 685  
KB



Extraktční kleště ...  
1,079 × 2,868; 281  
KB



Extraktční kleště ...  
870 × 3,198; 258  
KB



Extraktční kleště ...  
1,151 × 3,580; 379  
KB



Extraktční kleště ...  
994 × 3,074; 305  
KB



Extraktční páka B...  
3,498 × 2,575; 671  
KB



Extraktční páka B...  
1,729 × 2,687; 401  
KB



Hladítko.jpg  
745 × 3,375; 238  
KB



Háky detail.jpg  
2,163 × 950; 183  
KB



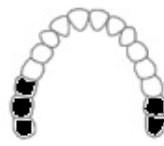Háky.jpg  
1,614 × 3,126; 455  
KB



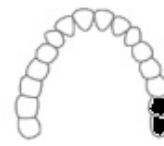Háčky.jpg  
1,827 × 2,080; 208  
KB



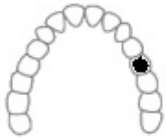
Jehelec.jpg  
1,533 × 3,399; 501  
KB



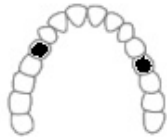Kennedyho klasif...  
100 × 80; 3 KB



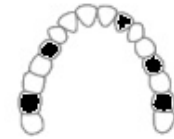Kennedyho klasif...  
100 × 80; 3 KB



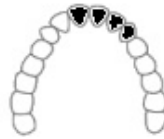Kennedyho klasif...  
100 × 80; 3 KB



Kennedyho klasif...  
100 × 80; 3 KB



Kennedyho klasif...  
100 × 80; 3 KB



Kennedyho klasif...  
100 × 80; 3 KB



Kochery.jpg  
2,596 × 3,021; 706  
KB



Leštící kotoučky.j...  
1,943 × 1,590; 417  
KB



Luerovy kleště.jpg  
2,387 × 2,969; 705  
KB



Napínač matrice...  
2,882 × 1,125; 275  
KB



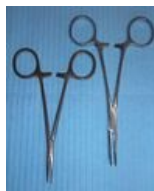Násadec skalpel.j...  
521 × 2,392; 137  
KB



Nůžky různé veli...  
2,391 × 3,098; 697  
KB



Nůžky tenké.jpg  
1,203 × 2,692; 345  
KB



Peany.jpg  
2,615 × 3,170; 797  
KB



Pinzeta anatomic...  
760 × 2,329; 169  
KB




Pinzeta chirurgic...  
674 × 2,549; 191  
KB



Pinzeta podávko...  
774 × 3,072; 214  
KB




Raspatorium.jpg  
617 × 2,501; 174  
KB




Sonda detail.jpg  
1,390 × 2,903; 275  
KB



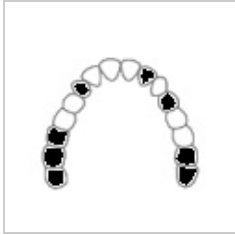Sonda.jpg  
721 × 2,955; 231  
KB



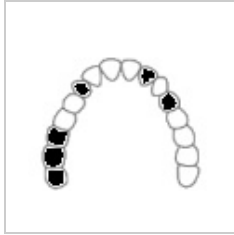Srpek a drápek d...  
1,887 × 2,507; 268  
KB



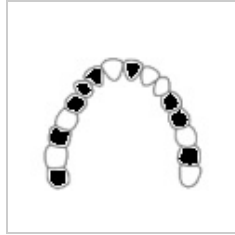
Srpek a drápek.jpg  
1,161 × 3,103; 321  
KB



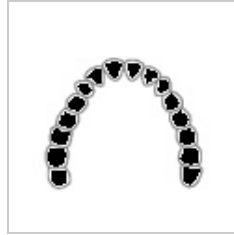Voldřichova klasi...  
100 × 80; 3 KB



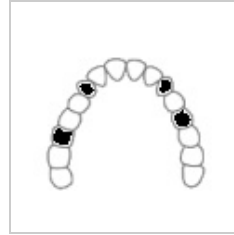Voldřichova klasi...  
100 × 80; 3 KB



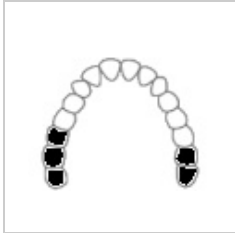Voldřichova klasi...  
100 × 80; 3 KB



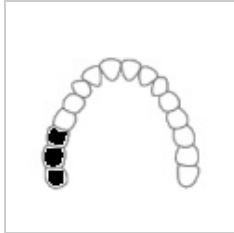
Voldřichova klasi...  
100 × 80; 3 KB



Voldřichova klasi...  
100 × 80; 3 KB



Voldřichova klasi...  
100 × 80; 3 KB



Voldřichova klasi...  
100 × 80; 3 KB



Zrcátko vyšetřov...  
812 × 2,950; 228  
KB



Čepelka 10.jpg  
488 × 1,175; 61  
KB