

Loaóza

Loaóza (též loáza, loalóza) je onemocnění způsobené parazitem *Loa loa* (česky vlasovec oční). Je druhem hlístice, který patří mezi filárie. Vyskytuje se hlavně v tropické **západní a střední Africe**, kde je infikováno 20–30 milionů lidí. ^[1] Přenašečem parazita je **ováď**, který zároveň slouží jako mezipositel. Rezervoárem je člověk.

Životní cyklus

Člověka napadne ovád, který je infikovaný. Během sání krve se larvičky vlasovce dostanou **do podkoží**, kde dozrávají v dospělé a kopulují. Následně samička produkuje **živé larvičky (mikrofilárie)**, které během dne plavou v krvi (tzv. *microfilaria diurna*) ^[1] a čekají, až je další ovád nasaje. Dospělci zůstávají bez obalu v **podkoží**, kde mohou žít až 17 let.

Klinické příznaky

Lidé pocházející z endemické oblasti jsou většinou asymptomatictí. Naopak u nakažených cestovatelů se nejdříve projeví **horečkou**, **vyrážkou** a migrujícími podkožními edémy tzv. **kalabarské otoky**. Otoky jsou často lokalizované na končetinách a v okolí kloubů. Hrbol se různě v podkoží přesouvá rychlostí přibližně 1cm/min. Lokální zduření je na pohmat elastické a může dosáhnout až velikosti slepičího vejce (tzv. **kalabarské boule** nebo též **kamerunské boule**). ^[1]

Pokud dospělci **domigrují do oka**, dochází k zarudnutí spojivky, rozvinou se těžké záněty spojivek, slzných váčků, poruchy vidění, edém víček (tzv. **oční loáza**).

Diagnóza

- **Mikroskopie:** průkaz mikrofilárií v periferní krvi (odběr každých 6 hodin během jednoho dne).
- Detekce specifických sérových protilátek.
- Detekce specifických cirkulujících antigenů.

Terapie

- **Diethylkarbamazin** u 1–10 % pacientů může vyvolat **těžké alergické reakce** (pruritus, vyrážka a otoky kůže – tzv. *Mazzottiho reakce*), proto se k léčbě přidávají kortikoidy. ^[1]
- Chirurgické odstranění parazita.

Odkazy

Související články

- Filárie

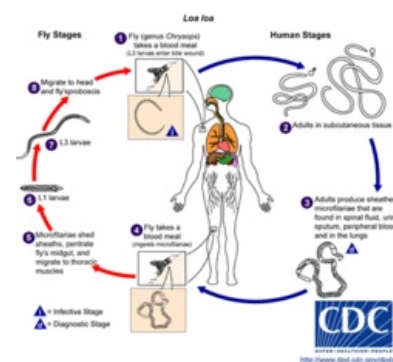
Externí odkazy

- Parazitární onemocnění vyvolané červy se zaměřením na extraintestinální formy (<http://www.internimedica.cz/pdfs/int/2004/07/02.pdf>) (článek v časopisu Interní medicína pro praxi)

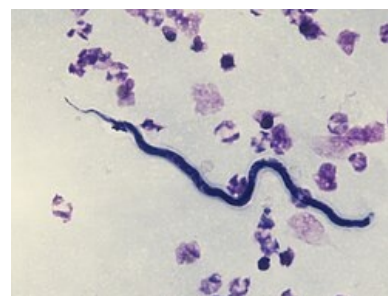
Použitá literatura

- BEDNÁŘ, Marek, A SOUČEK a V FRAŇKOVÁ, et al. *LÉKAŘSKÁ MIKROBIOLOGIE : Bakteriologie, virologie, parazitologie*. 1. vydání. Triton, 1996. 560 s. ISBN 859-4-315-0528-0.
- CHANOVÁ, Marta. *Nákazy vyvolané hlísticemi III (Filárie)* [přednáška k předmětu Parazitologie, obor Všeobecné

<i>Loa Loa</i>	
Secernentea	
Filariidae	
 <div>Klubko <i>Loa loa</i></div>	
Výskyt	Západní a střední Afrika
Onemocnění	Loaóza
Infekční stadium a způsob nákazy	mikrofilárie, bodnutí nakaženého ováda
Diagnostika	mikroskopie, sérologie
Terapie	diethylkarbamazin
MeSH ID	D008117 (https://www.medvik.cz/bmc/link.do?id=D008117)



Životní cyklus vlasovce



Mikrofilárie

Reference

1. STEJSKAL, František. *Systémové helmintické infekce a syndrom eozinofilie u cestovatelů*. Příspěvek na konferenci Cestovní medicína: paraziti stále aktuálnější. Praha. 7. dubna 2009. Dostupné také z <<http://www.parazitologie.cz/akce/doc/sbornik/sbornik.pdf>>.