

Jednotlivé nervy 2. a 3. větve nervus trigeminus

Inervace dolní čelisti je zprostředkována větvemi *nervus mandibularis* – 3. větve trojklaného nervu. Z jeho pěti hlavních větví jsou pro zubního lékaře z hlediska lokální anestezie nejdůležitější:

- *nervus alveolaris inferior*;
- *nervus lingualis*;
- *nervus buccalis*.

## Regionální (svodná) anestezie

- Znečtivění oblasti určité nervové větve.

Aplikací anestetika k průběhu nervové větve se přeruší přívod vzruchů z krajiny, inervované touto větví. Aplikuje se na místa vstupů trigeminu do kostních kanálů v maxile a mandibule nebo na místa výstupů z těchto kanálů. Nervová vlákna doprovázejí cévy, proto je nutné před aplikací aspirovat.

### Maxilla

- na tuber maxillae (nn. alveolares superiores posteriores);
- na foramen infraorbitale (do canalis infraorbitalis – n. infraorbitalis, nn. Alveolares superiores medii et anteriores);
- na foramen palatinum majus (n. palatinus);
- na foramen incisivum (n. nasopalatinus).

### Mandibula

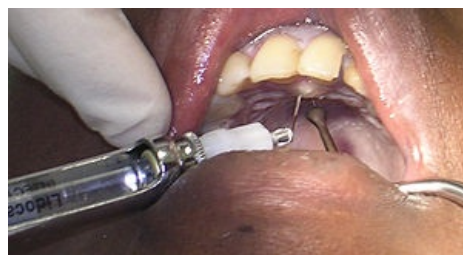- na foramen mandibulae (n. alveolaris inferior);
- na foramen mentale (do canalis mentalis – n. mentalis).

Nejčastěji se používá anestezie na foramen mandibulae:

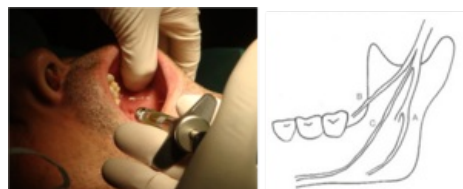
- přímo – pro pacienta příjemnější;
- nepřímě – přesnější, ale riziko poranění periostu.

#### Technika přímé mandibulární anestezie

Naleznu místo vpichu v rovině asi 1 cm nad okluzními ploškami dolních molárů (položením ukazováčku na žvýkácké plošky molárů). Bříškem prstu současně hmatám přední okraj větve mandibuly, a to jeho vnější (linea obliqua), případně i vnitřní hranu (crista temporalis). Mediálně od crista temporalis probíhá vzhůru ligamentum sphenomandibulare a vyzvedá při otevřených ústech sliznici v řasu, při níž leží vkleslinka. Stříkačku s jehlou směřuji z oblasti premolárů opačné strany, jehla proniká sliznicí ve vkleslince a v hloubce asi 2 cm se dotkne povrchu kosti v sulcus coli mandibulae. Stříkačkou aspiruji a nenasaji-li krev, aplikuji 1–1,5 ml anestetika.



Anestezie na for. incisivum



Anestezie nervus alveolaris inferior

## Kmenová anestezie


Anestezie kmene **n. maxillaris** (foramen rotundum) nebo **n. mandibularis** (foramen ovale) se provádí při velkých chirurgických výkonech v orofaciální oblasti.

## Odkazy

### Související články

- Anestetika (zubní lékařství)
- Anestetika/Komplikace
- Nervus trigeminus
- Mandibulární anestézie
- Anestezie na tuber maxillae
- Anestezie na foramen palatinum majus
- Anestezie na foramen mentale
- Anestezie na foramen infraorbitale
- Anestezie na foramen incisivum

### Externí odkazy

-  **AKUTNĚ.CZ** Toxická reakce na lokální anestetika ve stomatologii – interaktivní algoritmus + test (<http://www.akutne.cz/index.php?pg=vyukove-materialy--rozhodovaci-algoritmy&tid=103>)

### Použitá literatura

- SVOBODA, Otto, et al. *Stomatologická propedeutika : Učebnice pro lékařské fakulty*. 1. vydání. Avicenum,

1984. 392 s.

- TOMAN, Jaroslav. *Stomatologická chirurgie*. 1. vydání. 1984.