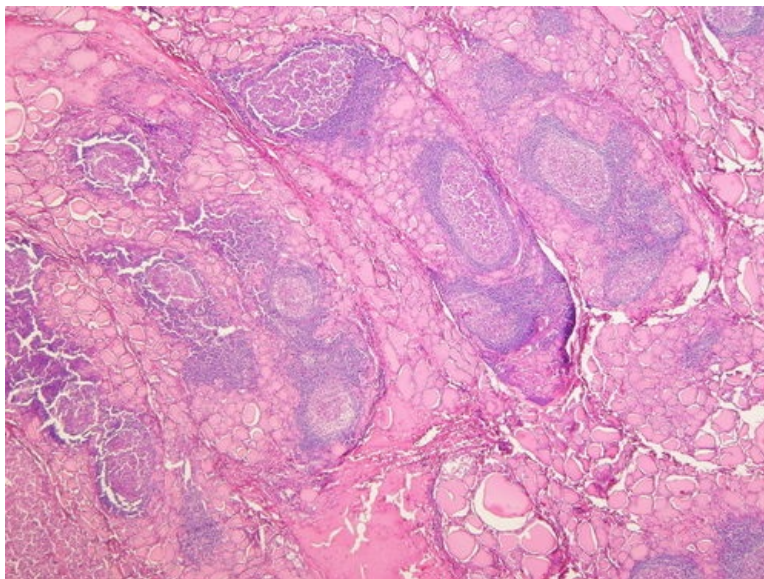
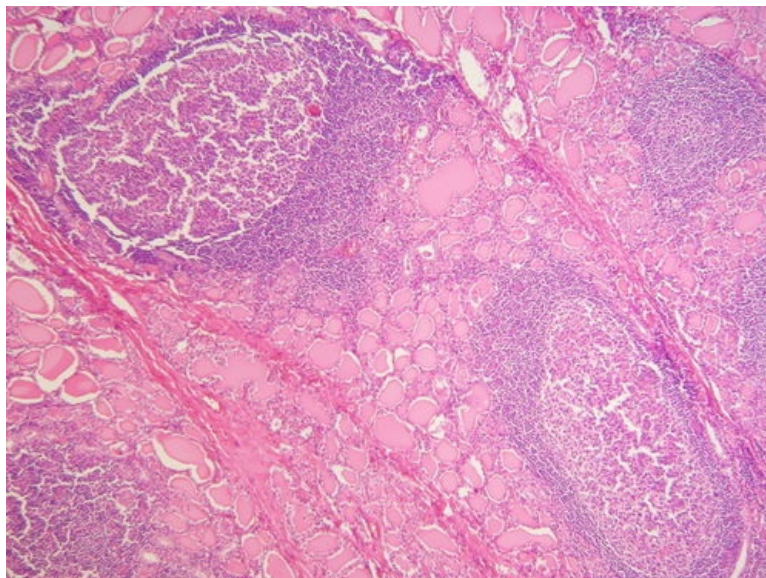


Lymfoplasmocytární thyreoiditis (preparát)

Přehledné zobrazení



Zvětšení



Článek neobsahuje vše, co by měl.

Můžete se přidat k jeho autorům ([https://www.wikiskripta.eu/index.php?title=Lymfoplasmocyt%C3%A1rn%C3%AD_thyreoiditis_\(prepar%C3%A1t\)&action=history](https://www.wikiskripta.eu/index.php?title=Lymfoplasmocyt%C3%A1rn%C3%AD_thyreoiditis_(prepar%C3%A1t)&action=history)) a jej.

O vhodných změnách se lze poradit v diskusi.

Histologie

 Podrobnější informace naleznete na stránce Štítná žláza (preparát).

Příčina

Autoimunitní, počáteční impuls nejspíše virová infekce, chybná prezentace **HLA-DR** – aktivace B-lymfocytů a T-lymfocytů; tvorba Ig – peroxidáza, TSHr, tyreoglobulin, T3, T4.

Patogeneze

Jedná se o **chronický** autoimunitní zánět s lymfoplasmocytární infiltrací. Tato thyroitida má také má přídomek **Hashimotova**.

Makroskopie

Difúzní mírné zvětšení štítné žlázy -> **struma**. Zvětšení je **symetrické**, štítná žláza má **měkkou konzistenci**. Na řezu **šedobílé infiltráty** nahrazují normální červenohnědou strukturu štítné žlázy. Pouzdro zůstává intaktní.

Mikroskopie

Extenzivní přeměna normální struktury štítné žlázy **infiltrátem z lymfocytů, plazmatických buněk, imunoblastů a makrofágů**. V infiltrátech jsou většinou přítomna *zárodečná centra*. Vlastní tkáň štítné žlázy zůstává zachována jen fokálně v podobě shluků **utlačených atrofických folikulů**. Folikulární epitel někdy podléhá tzv. **onkocytární transformaci** (nápadně eosinofilní cytoplazma).

Prognóza a komplikace

Snížená funkce štítné žlázy -> **hypotyreóza**. Když onemocnění trvá déle může dojít k přechodu v **B-maligní lymfom** nebo **karcinom štítné žlázy**.

Výskyt

Nejčastěji se vyskytuje u **žen středního věku**, dále u dětí.

Odkazy

Související články

Externí odkazy

- (odkaz na konkrétní preparát ve virtuální databázi) Databáze (<http://www.patologie.info/vip/patologie.php>)

Reference

Použitá literatura

- POVÝŠIL, Ctibor, Ivo ŠTEINER a Jan BARTONÍČEK, et al. *Speciální patologie*. 2. vydání. Praha : Galén, 2007. 430 s. ISBN 978-807262-494-2.
- BRYCHTOVÁ, Svetlana a Alice HLOBILKOVÁ. *Histopatologický atlas*. 1. vydání. Praha : Grada, 2008. 112 s. ISBN 978-80-247-1650-3.