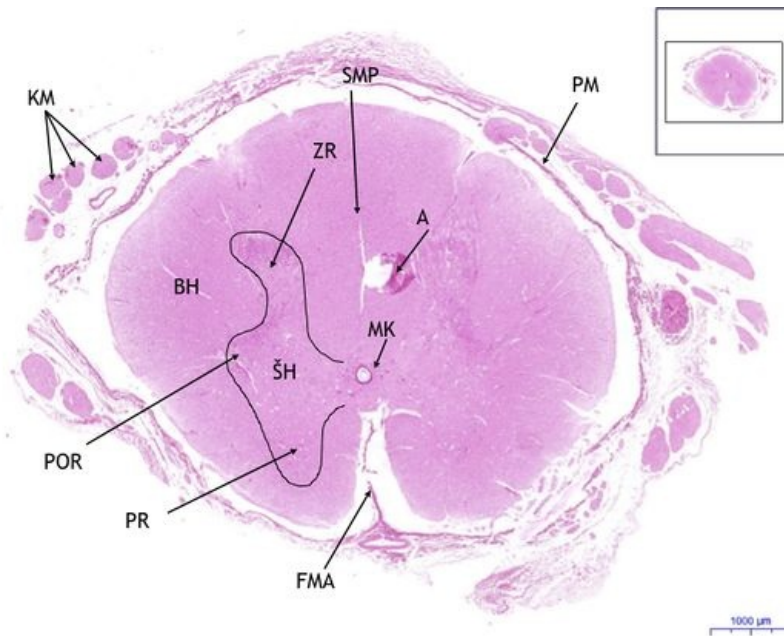


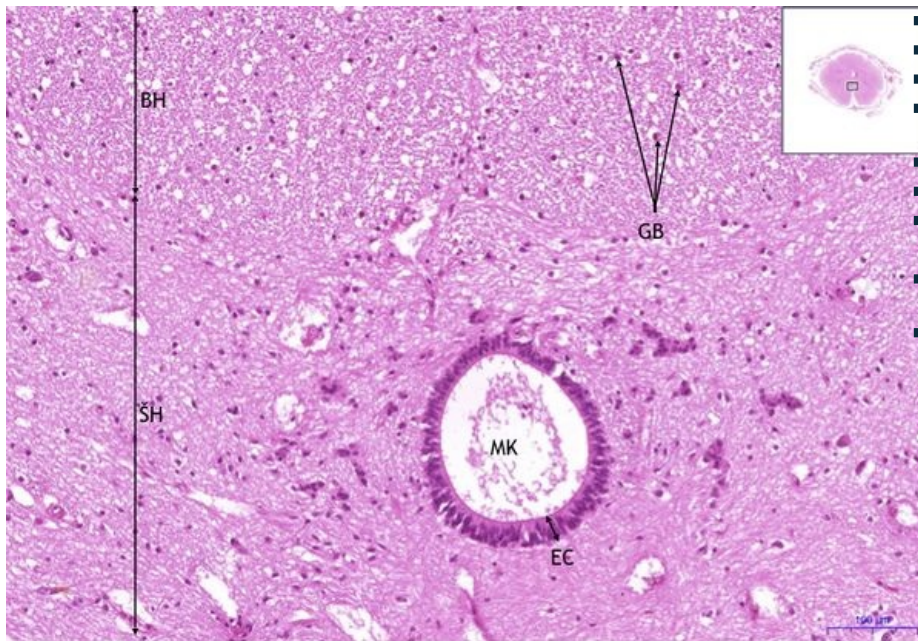
Mícha / Spinal cord - HE

Mícha / Spinal cord - HE, 0,9x



- **Mícha/Spinal cord:**
- 1) **KM** - kořeny míšní / spinal nerve roots
- 2) **BH** - bílá hmota / white matter
- 3) **ŠH** - šedá hmota / gray matter
- a) **ZR** - zadní roh / posterior horn
- b) **POR** - postranní roh / lateral horn
- c) **PR** - přední roh / anterior horn
- d) **MK** - míšní kanálek / central canal
- 4) **PM** - pia mater
- 5) **A** - artefakt/artefact
- 6) **SMP** - sulcus medianus posterior
- 7) **FMA** - fissura mediana anterior
-

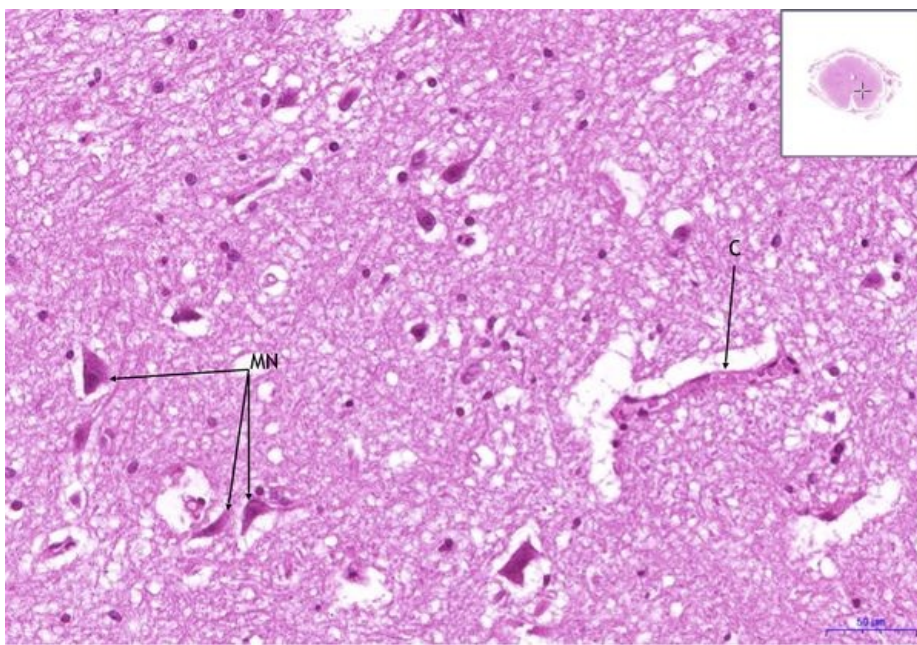
Mícha / Spinal cord - HE, 10x



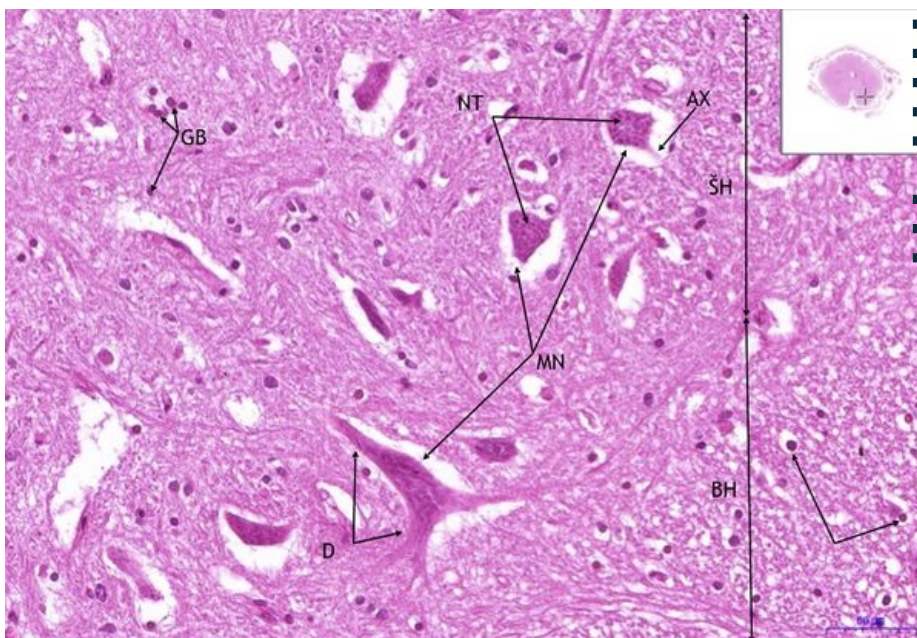
- **Mícha/Spinal cord:**
- 1) **BH** - bílá hmota / white matter
- 2) **ŠH** - šedá hmota / gray matter
- a) **MK** - míšní kanálek / central canal
- 3) **GB** - gliové buňky / glial cells
- 4) **EC** - cylindrický epitel / columnar epithelium
-
-

Mícha / Spinal cord - HE, 20x

- **Mícha/Spinal cord:**
- 1) **MN** - motorické neurony / motor neurons
- 2) **C** - céva/blood vessel



Mícha / Spinal cord - HE, 20x



- **Mícha/Spinal cord:**
- **1) BH** - bílá hmota / white matter
- **2) ŠH** - šedá hmota / gray matter
- **3) GB** - gliové buňky / glial cells
- **4) MN** - motorické neurony / motor neurons
- **a) NT** - Nisslova tělíska / Nissl bodies
- **b) AX** - axon
- **c) D** - dendridy/dendrites

Navigace

Navigace: Nervová tkáň / Nerve tissue

← Preparát č. 47 | Seznam preparátů | Preparát č. 49 →

Navigace: Nervový systém / Nervous system

← Preparát N4 | Seznam preparátů | Preparát N6 →