

Místní laloky

Jde o laloky stopkované z okolí.

Rozlišujeme:

1. **axiální lalok** – výživa anatomicky definovanými cévami
2. **random pattern flap** – zásobení kapilárami dermálního + subdermálního plexu; délka:šířka max. 2:1

Základní typy a užití místních laloků:

- **transpoziční lalok** – přemísťovaný do defektu z jeho okolí; rozměry dány velikostí defektu, limitovány úhlem rotace
- **rhomboidní lalok** (Limbergův) – krytí rhomboidních defektů
- **posuvný lalok** – vysunutí na místo defektu, nahromaděnou tkáň při jeho odstupu (tzv. "psí uši") po obou str. klínovitě excidujeme
- **ostrůvkový lalok** – vysouváme do defektu V-Y plastikou, živený pouze z hlubokých cév spodiny
- **rotační lalok** – vytváří se v okolí defektu obloukovitým řezem od jeho okraje v dvojnásobku velikosti defektu, ukončeným nářezem směrem k defektu; ke krytí Δ i jiných defektů
- **Z-plastika** – symetrická transpozice tkáně do defektu; přesouvané klíny tkáně nadzdvíženy pod úhlem 30-60 °

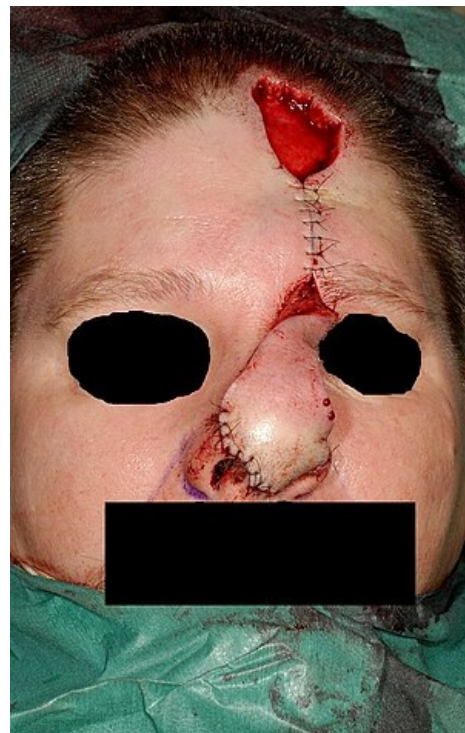
Odkazy

Související články

- Laloky
- Vzdálené laloky
- Volné laloky
- Rekonstrukce tváře
- Rekonstrukce nosu
- Poranění měkkých tkání obličeje
- Rekonstrukce horního rtu
- Rekonstrukce dolního rtu
- Kožní transplantace

Použitá literatura

- MĚŠŤÁK, Jan, et al. *Úvod do plastické chirurgie*. 1. vydání. Praha : Univerzita Karlova v Praze - Nakladatelství Karolinum, 2005. 125 s. ISBN 80-246-1150-3.



Místní lalok z čela v plné tloušťce
(rekonstrukce nosu)